



Revista de la
Fundación
Juan José Carraro

"Investigar y concientizar, respecto a la salud de los tejidos periodontales"



Periodoncia

Osteointegración e Implantes

I.S.S.N. 1514-9765



www.fundacioncarraro.org

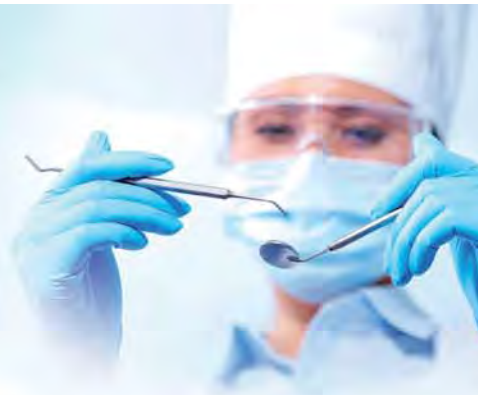2019

Año 23




Nº43

Anescart® Forte

ADRENALINA-CARTICAÍNA **VIDRIO**

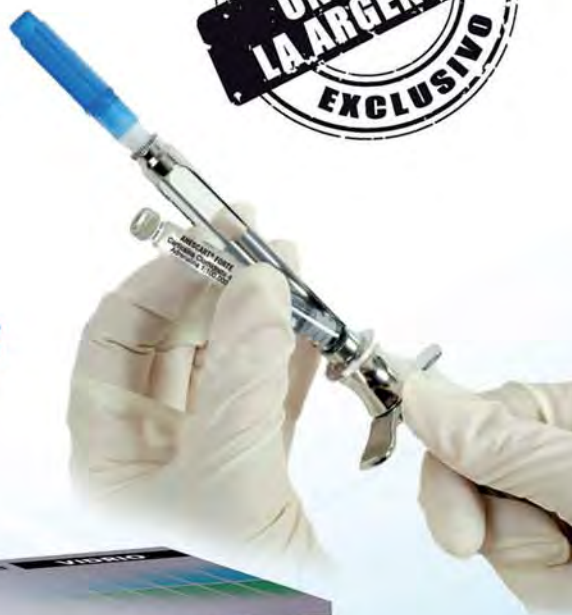

**LA EFICIENCIA DEL MEJOR ANESTÉSICO
DE ACCIÓN LOCAL, EN UNA PRESENTACIÓN
QUE GARANTIZA ESTERILIDAD DURABLE
Y SUAVIDAD DE APLICACIÓN**

-  **Máxima seguridad**
-  **Menor dolor para el paciente**
-  **Mejor dosificación**



PARA PROFESIONALES EXIGENTES

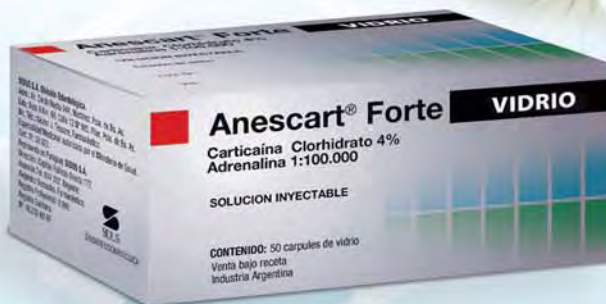

FÓRMULA:

Cada 100 ml de solución inyectable contienen:
Carticaína clorhidrato 4 g, L-Adrenalina bitartrato
(equiv. a L-Adrenalina base 1:100.000) 1,82 mg

PRESENTACIÓN:

Envase conteniendo 50 carpules de vidrio



Para ver cómo y dónde
se produce Anescart,
escanear el código QR
con la cámara de su celular



Para obtener
el prospecto del producto
escanear el código QR



Fundación Juan José Carraro

"Investigar y concientizar, respecto a la salud de los tejidos periodontales"

"PROPIETARIO DE LA PUBLICACION:

Fundación Juan José Carraro"

DIRECTOR: **Dr. Adolfo J. Aragonés**

Administración:

Bulnes 2040 P.B.

(CP1425) Buenos Aires

Argentina

e-mail: pinoaragones@gmail.com

aragones@fundacioncarraro.org

www.fundacioncarraro.org

La Revista de la Fundación Juan José Carraro

es una publicación de aparición semestral.

La Dirección no se hace responsable de los dichos vertidos por los autores.

Revista de edición argentina inscripta en el Registro Nacional de la Propiedad Intelectual N° 643822.

Edición y realización gráfica

Editum

Rivadavia 1545. 3º "G". C.A.B.A.

Tel: 5244-8332 / 15 54633739

editum@editum.com.ar

COMISIÓN CIENTÍFICA

Prof. Dr. Carlos Alonso †

Ex Profesor Titular de la Cátedra de Periodoncia de la FOUBA.

Prof. Dr. Rómulo L. Cabrini

Prof. Emérito de la Univ. de Bs. As. Académico de la Acad. Nacional de Medicina.

Prof. Dr. Raúl Caffese

Professor of Periodontics, Univ. Autónoma de Nueva León, México. Chairman Dpto. of Periodontics. Profesor invitado del Master de Periodoncia de la Universidad Complutense de Madrid y del Master de Odontología General adultos de la Universidad de Barcelona.

Prof. Fermín Carranza

Professor and Chairman. Section of Periodontology School of Dentistry Center for the Health Sciences Member, Dental Research Center for Periodontal Disease University of California.

Prof. Dra. Beatriz Guglielmotti †

Decana de la Facultad de Odontología, Universidad de Buenos Aires. Prof. Titular de la Cátedra de Anatomía Patológica de la FOUBA. Investigadora independiente del CONICET.

Dr. Eduardo Rey

Doctor en Odontología. Especialista en Cirugía y Traumatología Bucomaxilofacial. Profesor Titular de las Cátedras de Cirugía y Traumatología Bucomaxilofacial I y II de la Facultad de Odontología de la Universidad de Buenos Aires. Jefe del Servicio de Odontología del Instituto de Investigaciones Hematológicas "Mariano R. Castex" de la Academia Nacional de Medicina. Editor para Argentina de la revista de la SECOM. Sociedad Española de Cirugía Oral y Maxilofacial.

Prof. Dr. Ernesto Kolodzinsky †

Ex Profesor adjunto de Periodoncia de la FOUBA. Ex Presidente de la Sociedad Argentina de Periodoncia.

Prof. Dr. Héctor Lanfranchi †

Profesor Titular de Patología Bucodental II Curso FOUBA.

Prof. Dr. Hugo Romanelli

Titular de Periodoncia de la Facultad de Odontología de la Universidad Maimónides. Ex Presidente de la S.A.P.

Prof. Dr. Osvaldo R. Costa

Ex Profesor titular de la Cátedra de Periodoncia de la FOUBA. Ex Presidente de la SAP y de la SAIO. Prof. Consulto Cátedra de Periodoncia de la FOUBA.

Dr. Juan Fernandez Calventi

Profesor adjunto de la Universidad Autónoma de Santo Domingo, Rep. Dominicana. Ex - Profesor Honorífico de la 2da. Cátedra de Periodoncia de la Universidad de Bs. As. Miembro fundador y Ex - Presidente de la Asociación Odontológica Dominicana. Ex - Director de la Revista Dental de la Asociación Odontológica Dominicana.

COMITÉ EDITORIAL Y DE EVALUACIÓN

Prof. Dra. María E. Itoiz

Prof. Emérita de la Cátedra de Anatomía Patológica de la FOUBA. Secretaria de Ciencia y Técnica de la FOUBA.

Prof. Dr. Rómulo L. Cabrini †

Prof. Emérito de la Univ. de Bs. As. Académico de la Acad. Nacional de Medicina.

Prof. Dr. Edgardo Caride

Profesor Titular de la Cátedra de Periodoncia Universidad Nacional de La Plata.

Prof. Dra. Susana Piovano

Profesora Titular de la Cátedra de Odontología Preventiva y Comunitaria. Profesora consulta (ad horem) de la Cátedra Preventiva y Comunitaria

Prof. Dra. Angela Ubios

Profesora Consulta Titular de la Cátedra de Histopatología y Embriología.

Prof. Dr. Ernesto Ángel Canga

Profesor Titular de la Cátedra de Odontología de la UNNE. Ex Decano de la Facultad de Odontología de la UNNE. Presidente de la Sociedad Correntina de Periodoncia.

Prof. Dr. Jean Paul Martinet

Director del Curso de Posgrado en Implantología de la FOUBA.

Prof. Dr. Marcelo C. Nacucchio

Doctor en Farmacia y Bioquímica. Profesor Asoc. Regular del Departamento de Tecnología Farmacéutica. Académico de la Academia Nacional de Farmacología.

Prof. Dr. Luis A. Bueno Rossy

Profesor Titular de la Cátedra de Periodoncia de la Universidad de la República. Uruguay.

Dr. Diego Zimmermann Reis

Especialista en Periodoncia - Uningá/Ceom - Brasil.
Coordinador del NEC - Núcleo de Estudos Centrodonto - Montenegro - Brasil.
ITI Member - International Team for Implantology - Suiza.
Profesor del curso "Módulos de Excelência em Cirurgias Avançadas para Implantodontia" - CEAO - Porto Alegre - Brasil.
Director academico - Clínica Centrodonto - Montenegro - RS - Brasil.
Practica privada en Periodoncia, Cirugía Plástica Oral e Implantantes - Montenegro - RS - Brasil.

Sumario

EDITORIAL

- 5 **Revista Digital**
Adolfo J. Aragonés

ARTÍCULOS ORIGINALES

- 6 **Cirugía Plástica Periodontal.**
Reporte de un caso clínico.
Bueno Rossy, Luis Alexandro
- 14 **Carcinoma de células escamosas de encía.**
Reporte de un caso clínico.
Gonzalez Mac Donald, Mauricio; Ansonnaud, Carlos; Mentz, María Paula;
Wierna, Alicia; Ansonnaud, Ana M.
- 19 **Prevalencia de Prevotella spp y
Porphyromona spp en periodontitis crónica**
S. M. Ortega, M.R. Britos, C. S. Sin, C. Caramello, J. Monzon
- 26 **Cirugía mínimamente invasiva.**
Implante inmediato con carga inmediata
Prof. Dr. Costa OR, Od. Alonso MI, Od. Piazza MB
- 30 **Desinfección y esterilización en ortodoncia**
Restrepo CM, Calzadilla AP, Hiskin S, Brusca MI, Labate LM
- 36 **Diferentes alternativas al tratamiento periodontal**
Restrepo CM, Calzadilla AP, Hiskin S, Brusca MI, Labate LM
- 42 **Cepillos interdentales, de la teoría a la práctica.
Revisión de literatura e indicaciones clínicas**
Natalia Asquino, Fabiana Villarnobo
- 51 **Prevalencia, etiología y tratamiento de mucositis
y periimplantitis.**
Una encuesta a periodoncistas en los Estados Unidos
Evangelos Papathanasiou*; Matthew Finkelman†; James Hanley*;
and Andreas O. Parashis*
- 52 **Los pacientes también son clientes**
Dr. Juan B. Sanmartín Jr.

Revista digital

Nuestra revista, "**Periodoncia, Oseintegración e Implantes**" saldrá de aquí en más en formato digital a través de correo electrónico, esto lo consideramos de gran beneficio para nuestros lectores.

Muchos son los beneficios, como el ecológico, al no necesitar ni tinta ni papel, será accesible y disponible para ser visitados en cualquier momento y en cualquier parte del mundo. No ocupan espacio físico y es una solución para su almacenamiento, se pueden descargar en un Pendrive o consultar a la web, también se puede tener un rápido acceso a los ejemplares atrasados.

Se incorporarán vídeos, links, animación y archivos descargables de acceso inmediato, lo que transforma esto en un medio dinámico. Brinda la posibilidad de la participación de muchos usuarios de manera simultánea. Permitiendo publicaciones con comentarios y correcciones de lectores generando mayor flujo de información entre los mismos y más vinculación con la misma revista.

Por eso creemos que con la digitalización de la revista damos un paso adelante que seguro será bienvenido por nuestros lectores. ■

*Dr. Adolfo J. Aragonés
Director*

Cirugía Plástica Periodontal

Reporte de un caso clínico.

Bueno Rossy, Luis Alejandro*

RESUMEN

El abordaje terapéutico de las recesiones gingivales requiere un plan de tratamiento que involucre terapia básica, la cual tendrá como objetivo la resolución de la/las etiologías de la/las mismas y una terapia de cirugía plástica periodontal adecuada al caso específico.

Los procedimientos quirúrgicos con injertos de tejido conjuntivo tomados principalmente del paladar son el gold standard en el tratamiento de las recesiones gingivales.

El objetivo de este trabajo es exponer paso a paso el tratamiento de una recesión gingival post-terapia de ortodoncia y su evaluación a largo plazo.

Palabras clave: *recesión gingival, cirugía plástica periodontal, terapia post-ortodóntica.*

ABSTRACT

The therapeutic approach to gingival recession requires a treatment plan involving basic therapy, which will focus on its etiologies, and the most suitable periodontal plastic surgery therapy in each specific case.

Surgical procedures with connective-tissue grafts, taken mainly from the palate, are the gold standard in gingival recession treatment.

The aim of this paper is to present the step-by-step post-orthodontic therapy treatment of a case of gingival recession and its long-term evaluation.

Keywords: *gingival recession, periodontal plastic surgery, postorthodontic treatment.*

* Profesor Titular de la Cátedra de Periodoncia de la Universidad de la República Oriental del Uruguay, Director de la Especialidad en Periodoncia, Universidad de la República Oriental del Uruguay, Especialista en Implantología, Universidad de Guarulhos, Brasil.

ANTECEDENTES

Según la Academia Americana de Periodoncia la recesión gingival es definida como la exposición oral de la superficie radicular provocada por el desplazamiento del margen gingival en sentido apical a la unión amelocementaria, frecuentemente relacionado con un detrimento de la estética dental y gingival así como hipersensibilidad dentinaria.¹ Se puede presentar en forma localizada como generalizada.²

Cuatro factores son relacionados con el desarrollo de las recesiones gingivales: factores relacionados con la anatomía (falta de encía queratinizada, inserción muscular cerca del margen gingival, inadecuado alineamiento dentario, tabla vestibular fina o ausente, prominencia radicular); factores relacionados con enfermedades inflamatorias (Enfermedad Gingival por Placa, Periodontitis); factores relacionados con iatrogenia (ejemplo: protética, ortodóntica); factores relacionados con trauma (cepillado u otros traumas mecánicos).³

La eliminación de los factores causales así como la explicación detallada del tratamiento al paciente son tan importantes como la técnica de cirugía plástica periodontal a emplear.^{4, 5, 6}

La clasificación de recesiones gingivales más aceptada es la presentada por Miller, PD. Se basa en la situación del margen gingival más apical de la recesión vestibular respecto a la unión mucogingival y a la cantidad de tejido perdido (marginal y profundo) en las zonas interproximales adyacentes a la recesión.⁷

Se considera recubrimiento completo cuando se logra situar el margen gingival a nivel de la línea amelocementaria, el surco gingival tiene una profundidad al sondaje inferior a 2mm y no hay sangrado al sondaje.⁸

El injerto de tejido conectivo se considera patrón de oro en cirugía plástica periodontal debido a su previsibilidad, estabilidad en el tiempo, aumento de espesor y de largo de la encía queratinizada.⁹

En este año 2015 el Workshop de Regeneración realizado por la Academia Americana de Periodoncia demostró que el cambio de espesor de tejido alcanzado con el uso de injertos de tejido conjuntivo da lugar a resultados más estables en el

tiempo y a menos recurrencia de las recesiones gingivales.⁶

DESCRIPCIÓN DEL CASO

Una paciente de sexo femenino de 28 años de edad, sistemáticamente sana, no fumadora, es derivada a la Clínica de Postgrado de Periodoncia de la Facultad de Odontología (UdelaR) en abril de 2011. Su motivo de consulta era dolor al cepillado e hipersensibilidad a los cambios térmicos en la zona labial de una de las piezas anteroinferiores.

La paciente relató ser tratada con tratamiento de ortodoncia desde el año 2006 hasta el año 2010, comenzando con la sintomatología mencionada al finalizar el mismo.

El examen clínico reveló presencia a nivel de la pieza dentaria 41 de:

Recesión gingival tipo 2 de Miller (Fig. 1)

Inflamación gingival localizada

Biotipo gingival fino

Ausencia de encía insertada.

Se le presentó y explicó detalladamente a la paciente su diagnóstico y el plan de tratamiento sugerido que consistió en terapia básica periodontal y terapia de cirugía plástica periodontal con utilización de un injerto de tejido conjuntivo. Se le presentaron otras opciones de tratamiento de cirugía plástica con la utilización de xenoinjertos y homoinjertos, con sus ventajas y desventajas.

La terapia básica consistió en:

Educación del paciente en cuanto al control de la placa microbiana.

Detartraje, profilaxis y utilización de un cepillo con cerdas suaves y elementos de higiene interproximal adecuadas a cada sector.

Esta terapia se realizó durante 4 sesiones y el resultado se expone en la figura 2.

La terapia de cirugía plástica seleccionada fue un colgajo de reposición coronal con el uso de un injerto de tejido conjuntivo tomado de la zona palatina.¹⁰

Para el procedimiento quirúrgico se procedió bajo anestesia local a realizar un colgajo a espesor parcial con dos descargas verticales, preparación mecánica de la raíz expuesta e irrigación con suero salino (Fig. 3).

Se procedió a la toma de un injerto de tejido conjuntivo del paladar (Fig. 4)¹¹ y el mismo fue suturado en la zona receptora con sutura de Vicril 5-0 (Ethicon, Johnson & Johnson) (Fig. 5).

El colgajo se reposicionó por encima del injerto cubriéndolo totalmente y sobrepasando el límite amelocementario por unos 2mm (Fig. 6) suturando en este caso con sutura de nylon 5-0 (Ethicon, Johnson&Johnson).

Las suturas fueron removidas 14 días luego del procedimiento y el paciente fue prescrito con enjuagues de clorhexidina 0,12% dos veces al día.

A los dos años del tratamiento se observa una estabilidad y espesor gingival muy aceptables lo que demuestra la correcta higiene del sector y la estabilidad tisular gingival lograda con el injerto (Fig. 7).

El paciente expresa su agradecimiento y conformidad con el tratamiento.

DISCUSIÓN

Tanto el uso de injertos conjuntivos así como de sus sustitutos sean xenoinjertos como homoinjertos podrían dar lugar a cambios en el espesor del tejido gingival.⁶

En este caso la elección del uso de injerto de tejido conjuntivo dio lugar a cambio de espesor del tejido gingival como cobertura radicular completa a largo plazo, hallazgos descritos en la literatura.³

No se reportaron complicaciones en ninguno de los sitios quirúrgicos (zona receptora y dadora).

La literatura al respecto describe baja incidencia de complicaciones.¹²

En este caso se optó por el uso de tejido conjuntivo tomado del paladar por ser el gold standard, por presentar un área donante adecuada y por la propia elección del paciente.

Estaría contraindicado realizar el procedimiento de colgajo desplazado coronal sin injerto debido al fino espesor del tejido gingival presente.

El mantenimiento periodontal cada 4 meses ha dado lugar a la constatación de medidas de higiene correctas por parte del paciente así como a la remoción profesional de la placa microbiana lo que ha colaborado en los resultados logrados.³

Al menos un 70% de la reducción de la recesión

puede ser esperada 2 o más años luego del tratamiento.^{5, 13}

La literatura describe mejores resultados con injertos en el maxilar superior donde la profundidad del vestibulo, tensión del colgajo, grosor del colgajo son más favorables.¹⁴

La elección del mejor tratamiento basado en la evidencia científica llevó a excelentes resultados clínicos.

El cambio de biotipo logrado en la zona quirúrgica gracias al uso de injerto de tejido conjuntivo llevó a la estabilidad en los resultados obtenidos junto al correcto control de placa microbiana por parte del paciente.

Diferentes técnicas quirúrgicas son propuestas para la utilización de injertos: en túnel (Raetzke, 1985; Allen, 1994), con la reposición del colgajo para cubrir el injerto conectivo con un ribete epitelial en forma parcial (Langer, B; Langer, L), con colgajos avanzados coronalmente con descargas verticales (Nelson, S; Wennstrom, J); o sin ellas (Bruno, J.), o con traslación de papilas lateralmente (Harris, R).^{15, 16, 17, 18, 19, 20, 21} Las características anatómicas locales llevaron a la elección de un colgajo avanzado coronal con descargas verticales.

La raíz expuesta de la recesión fue tratada con curetas ya que no existen diferencias frente a otras formas de tratamiento.²²

Con la utilización de injertos conjuntivos o epitelio - conjuntivo logramos la formación de un epitelio de unión largo con una inserción fibrosa^{23, 24} aunque algunos estudios reportan regeneración en porcentaje variable.

Solo zonas que preservaron cemento fueron capaces de neoformar cemento.²⁵

CONCLUSIONES

La terapia básica periodontal es muy importante en todo tratamiento de recesiones gingivales.

El uso de injertos de tejido conjuntivo subepitelial son el gold standard en cirugía plástica periodontal ya que dan lugar a cambio del espesor tisular, aumento de encía queratinizada y cobertura radicular. El mantenimiento periodontal es prioritario para evitar eventos inflamatorios que faciliten la recidiva de la recesión. ■

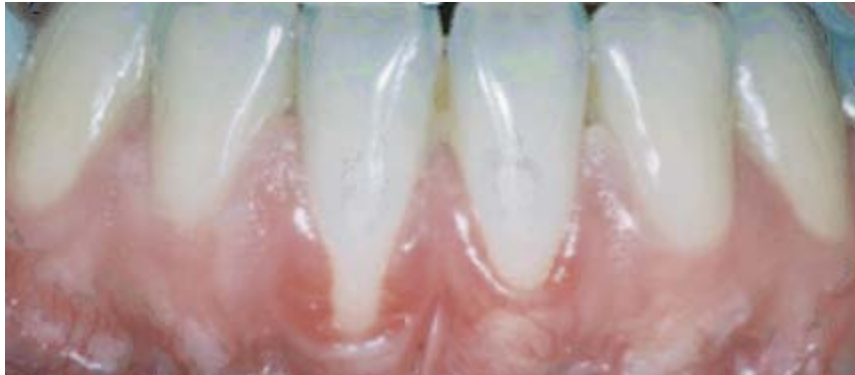

Fig 1.

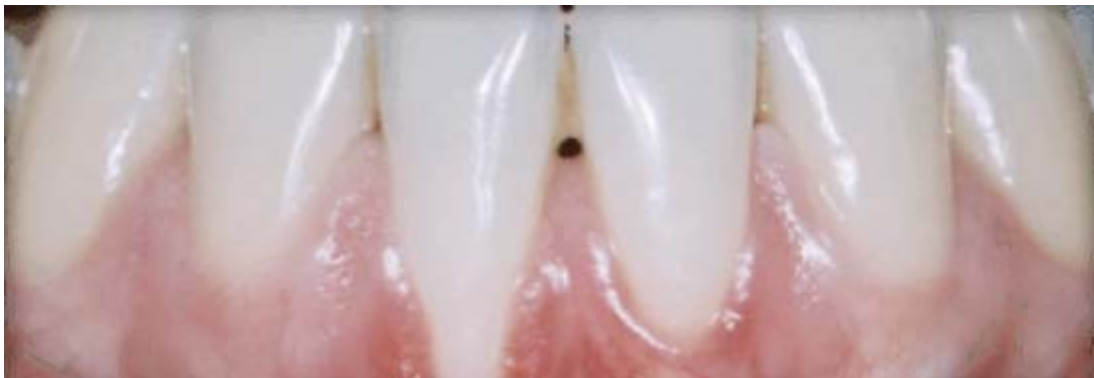

Fig 2.

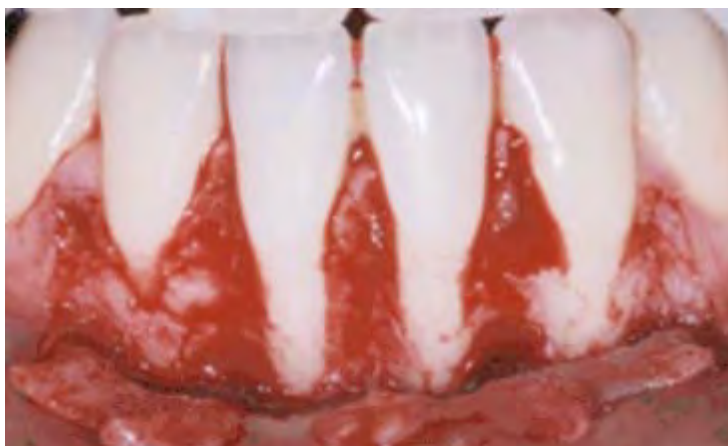

Fig 3.

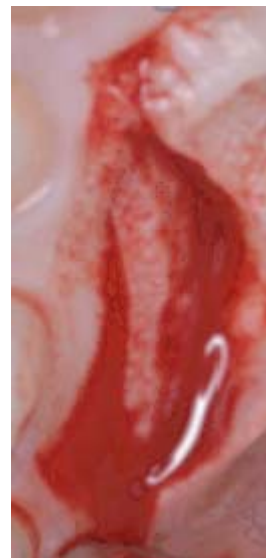

Fig 4.

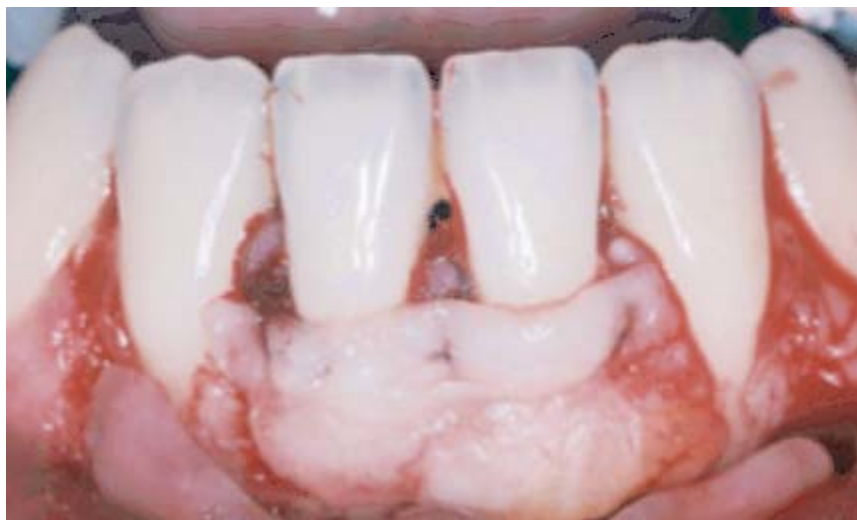

Fig 5.

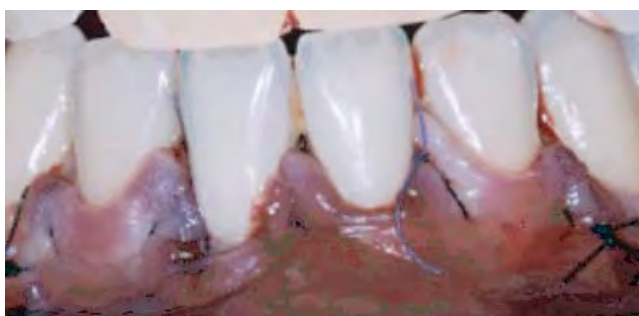

Fig 6.

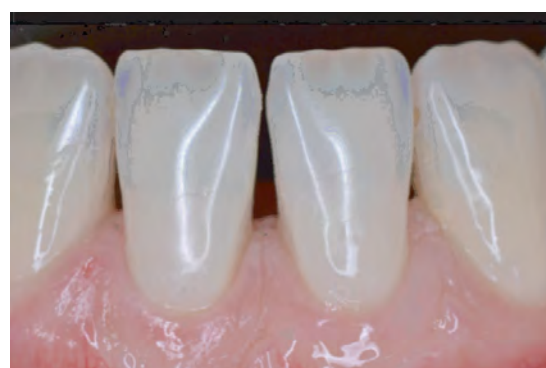

Fig 7.

BIBLIOGRAFÍA

1. Chambrone, L. Rationale for the Surgical Treatment of Single and Multiple Recession-Type Defects, In: Chambrone, L. Evidence Based Periodontal and Peri Implant Plastic Surgery, 1er Ed, Springer, 2015: 45-146.
2. Wennström JL, Zucchelli G. Increased gingival dimensions. A significant factor for successful outcome of root coverage procedures? A 2-year prospective clinical study. J Clin Periodontol, 1996; 23: 770-777.
3. Bueno, L; Chambrone, L. Management of multiple recessions type defects after Orthodontic Therapy: A clinical case report based of Scientific Evidence, Clinical Advanced of Periodontology; 2015; 10: 1- 14.
4. Chambrone L, Sukekava F, Araújo MG, Pustiglioni FE, Chambrone LA, Lima LA. Root coverage procedures for the treatment of localized recession-type defects: a Cochrane systematic review. J Periodontol 2010;81:452-78.

Para consultar la bibliografía completa ver nuestra página web: www.fundacioncarraro.org

Entrevista a Luis Alexandro Bueno Rossy

La era digital está presente y creciendo

Es la primera vez que participa en SEPA?

En el año 2001 realice una pasantía como docente invitado en el Master de Periodoncia de la Universidad Complutense de Madrid durante 4 meses donde conocí a SEPA.

Qué contacto tuvo con SEPA en aquel momento?

Asistí a diferentes eventos en Madrid organizados por SEPA y publiqué en 2 revistas de SEPA; un artículo sobre Ortodoncia y Periodoncia y otro sobre Alargamiento Coronario.

Qué le pareció SEPA 2019?

Fue un evento muy bien organizado tanto logística como selección de expositores.

Qué temáticas le parecieron más importantes?

Las temáticas mínima invasión en tratamientos periodontales, estética “rosa” (tanto en implantes como en piezas dentarias) y tratamiento de la periimplantitis son tres temas muy importantes. La era digital está presente y creciendo cada vez más, la cual se expuso de forma excelente.

Por otro lado el congreso reunió a grandes profesores de todo el mundo de temas variados de Periodoncia e Implantología de sumo interés para el clínico como para el docente e investigador.

La cirugía plástica periodontal está en continuo desarrollo y avance y en este congreso estuvo muy presente con conferencias y cirugías en vivo por brillantes expositores.

Cómo sitúa a España en el mundo periodontal?

España, en mi humilde opinión tiene un antes y un después del Profesor Dr. Mariano Sanz.

El Profesor Mariano Sanz, investigador, clínico, gestor, líder y amigo personal es una persona que

permitió junto a su gran equipo de trabajo hacer brillar la Periodoncia Española y presentarla en el mundo a través de sus investigaciones, conferencias, y relacionamiento espectacular con todo el mundo académico periodontal.

Considera que el Profesor Mariano Sanz tuvo alguna participación especial en este congreso?

Considero que este Congreso SEPA 2019 fue la imagen de Mariano.

Este Congreso reunió de forma muy especial a “los mejores”.

Se presentó y premio a Mariano por su excelente trayectoria.

Lo más importante a mi entender son todos los grandes profesionales que Mariano formó, hoy líderes en diferentes partes del mundo. Sumado a esto, todos sus trabajos de investigación que lo posicionaron en el lugar que está hoy.

En cuanto a la exposición comercial que le pareció?

Me pareció muy adecuada donde empresas líderes estaban presentes.

Participa de alguna otra Sociedad?

Sí, de la Fundación Osteology, de la Academia Americana de Periodoncia, de la Fundación Juan José Carraro y de la Sociedad Uruguaya de Periodoncia.

La Sociedad Uruguaya de Periodoncia firmó un acuerdo con la SEPA lo cual es muy importante para nuestros profesionales uruguayos.

Concurrirá al próximo congreso de SEPA?

Me encantaría. ■



El Congreso Mundial de AIOI en Rosario

El Presidente Mundial de la Academia Internacional de Odontología Integral traza una breve historia de la organización que dirige e invita a participar en el Congreso Mundial de AIOI, que tendrá lugar en 2020 en Rosario, Argentina.

Por Sergio Hiskin

Presidente Mundial de la Academia Internacional de Odontología Integral.



La *Academia Internacional de Odontología Integral* se fundó el 24 de julio de 1992 (hace 26 años). La intención inicial fue asociar clínicas odontológicas multidisciplinarias para intercambiar odontólogos realizando pasantías, de manera que se preparen técnica y clínicamente en las principales especialidades odontológicas.

En la actualidad, nuestro objetivo es además formar odontólogos, especialistas o no, capaces de constituir equipos de trabajo con altísimo criterio científico en los más de 35 países que en la actualidad forman parte activa de la AIOI.

Durante todos estos años, la AIOI ha realizado seis Congresos Mundiales:

Lima en el año 2000, Presidente del Congreso, Dr. Mariano Flores

Quito, 2002, Presidente del Congreso, Dr. César Carrera

Asunción 2008, Presidente del Congreso, Dr. Emilio Kéglér

Santa Cruz 2011, Presidente del Congreso, Dr. Rafael Roca

Riobamba 2014, Presidente del Congreso, Dr. Byron Benalcazar

Sao Paulo 2017, Presidente del Congreso, Dr. Moacyr Menéndez

Próximo: Rosario 2020, Presidente del Congreso, Dr. Sergio Hiskin

Nuestra Institución publica una revista, la Revista AIOI, vigente desde 2003, que se encuentra indexada (www.aioionline.com) y una página web www.aioimundial.org

"Es nuestra intención hacer llegar por este medio una cálida invitación para que nos honren con su presencia en el VII Congreso

Mundial AIOI Rosario Argentina 2020, que se celebrará en Rosario, Argentina, del 10 al 13 de septiembre de 2020".

En base a los objetivos de nuestra institución en cuanto al desarrollo, capacitación y actualización de los profesionales odontólogos, esperamos en este congreso intercambiar y divulgar ideas y experiencias que contribuyan al progreso interdisciplinario de nuestra profesión. Es por eso por lo que hemos programado una amplia gama de actividades, conferencias magistrales, simposios, exposición comercial, presentaciones de trabajos, posters, workshops etc, con mas de 100 odontólogos expertos, disertantes de múltiples nacionalidades que darán a este evento altísimo valor científico y académico.

Será nuestro objetivo más importante acogerlos con hospitalidad y con la ilusión de que para todos los participantes este congreso constituirá un suceso memorable, sin olvidar que contaremos con la calidad, belleza e infinidad de actividades culturales que nuestra querida Rosario está preparando para la ocasión.

Es nuestra intención hacer llegar por este medio a todos ustedes una cálida invitación para que nos honren con su presencia en el VII Congreso Mundial AIOI Rosario Argentina 2020, que se celebrará en nuestra ciudad de Rosario, Argentina, con sede en el Rostower Hotel and Convention Center, durante los días 10 al 13 de septiembre de 2020. ■



Carcinoma de células escamosas de encía.

Reporte de un caso clínico.

Gonzalez Mac Donald, Mauricio*; Ansonnaud, Carlos; Mentz, María Paula**;
Wierna, Alicia***; Ansonnaud, Ana M.****

RESUMEN

El Cáncer Oral ocupa el sexto lugar entre los distintos tipos, y el 90% corresponde al Carcinoma de células escamosas de cavidad oral.

Esta patología tiene una distribución mundial desigual. En Latinoamérica las incidencias más altas se reportan en Argentina, Sur de Brasil y Uruguay.

La localización del tumor, el estadio clínico en que es diagnosticado, el tipo de tratamiento, entre otras variables, influyen en la supervivencia de los pacientes.

Los distintos autores indican que en un alto porcentaje son diagnosticados en estadios avanzados lo que conlleva a una reducción evidente de la posibilidad de subsistir.

Se presenta el caso clínico de un paciente sexo masculino de 75 años de edad que consulta por lesión tumoral en encía con 60 días de evolución. Se describen manifestaciones clínicas, radiológicas e histopatológicas. Se concluye en la necesidad de la detección y manejo oportuno por parte de odontólogos y médicos de ésta nosología.

* Jefe de Trabajos Prácticos

** Agregada Profesional

*** Profesora Adjunta

**** Profesora Titular Cátedra de Semiología y Clínica Estomatológica.

INTRODUCCIÓN

El carcinoma de células escamosas (CCE), también denominado carcinoma espinocelular es una neoplasia maligna epitelial de gran invasividad, baja supervivencia y mal pronóstico, con gran riesgo de mortalidad a nivel mundial.¹ Se origina a partir de las células escamosas del epitelio, es una neoplasia multifactorial, estableciéndose como factores de riesgo el consumo crónico de tabaco y alcohol (su combinación multiplica su influencia considerablemente), dieta, factores irritativos crónicos, la presencia de periodontitis crónica, infección por virus de papiloma humano (VPH) con variedades de alto riesgo.^{2,3}

Afecta con mayor frecuencia a mayores de 45 años de edad (edad promedio 65), sin embargo en los últimos años ha incrementado sustancialmente su diagnóstico en personas menores de 40 años.^{4, 5, 6} La frecuencia de afectación es mayor en el sexo masculino con respecto al femenino, no obstante se ha referido un dominio mayor en las mujeres del carcinoma escamoso gingival.⁷

En la cavidad bucal el carcinoma se presenta en diversas localizaciones anatómicas, siendo más frecuente en la lengua, principalmente en los bordes y superficie ventral, siguiendo en frecuencia piso de boca, mucosa yugal, encía y paladar duro.^{8,9}

Cuando el carcinoma asienta en el periodonto de protección o de inserción es difícil descubrir lesiones previas, en esos sitios, es habitual vincular las lesiones con enfermedad periodontal.

La presentación clínica es variable englobando formas exofíticas, ulcerada, eritroplásica o leucoplásica, o la combinación de ambas. Obedeciendo al sitio de localización y a la extensión pueden producir reabsorciones del hueso adyacente.

El CCE de la encía es generalmente insensible en sus etapas iniciales y se localiza en la encía queratinizada.¹⁰

El tratamiento del CCE de la encía es principalmente quirúrgico, con disección radical de los ganglios del cuello. La radioterapia es utilizada como tratamiento definitivo para el cáncer avanzado con o sin quimioterapia.^{11, 12}

El pronóstico será dependiente del estadio de la afección, del tamaño, del compromiso ganglionar y de las metástasis a distancia.¹³

CASO CLINICO

Paciente masculino 75 años de edad que consulta en la Cátedra de Semiología y Clínica Estomatológica de la Facultad de Odontología por lesión tumoral en encía inferior con una evolución de 60 días aproximadamente.

En el examen físico general se pone de manifiesto un paciente hipertenso crónico, portador de marcapasos, con trastornos renales y dializado hace 3 años.

En la anamnesis reconoce ser fumador de 10 cigarrillos diarios desde los 15 años de edad.

El examen estomatológico muestra un deficiente estado bucal, tanto dentario como periodontal, es portador de una prótesis de cromo cobalto inferior cuya barra lingual se encuentra en trauma directo con la lesión presente en la encía insertada lingual de las piezas 33, 32, 31 las que se ven afectadas por movilidad grado III. La lesión actual es un tumor que se extiende desde distal del elemento 33 hasta mesial del elemento 31, y desde fondo de surco vestibular hasta fondo de surco lingual, comprometiéndolo a ambos; es de aspecto sólido, de forma irregular, el contorno de su base es difuso, su tamaño es de 18x10 mm, su color varía entre rosa pálido, rojo intenso y zonas erosivas cubiertas por pseudomembranas. A la palpación es de consistencia leñosa sin sensibilidad.

No presenta adenopatías cervicales palpables.

Se solicitan exámenes de laboratorio para la realización de una biopsia para diagnóstico de certeza, Rx Periapical, Panorámica y TAC.

En la Rx Periapical bisectal de la zona correspondiente a la lesión tumoral, se observa en el hueso interdental entre los elementos 33 y 32 una pérdida ósea que abarca el tercio apical de las raíces de ambos elementos con un patrón de pérdida ósea de aspecto "irregular". El hueso interdental entre los elementos 32 y 31 presenta una reabsorción ósea de aspecto vertical hacia ambos lados de la

cresta. El resto del tejido óseo se encuentra reabsorbido con un patrón horizontal compatible a la pérdida ósea del resto del maxilar inferior por periodontitis crónica.

En la radiografía panorámica se percibe lesión radiolúcida que abarca el hueso interdental y periapical de los elementos 33 y 34, describiéndose un patrón de reabsorción irregular.

En la TAC evaluamos un corte frontal, en el que se advierte una marcada reabsorción ósea que se extiende desde el elemento 34 hacia la línea media, y por debajo de los ápices de los elementos dentarios.

Se toman 2 muestras incisionales con punch n° 5 de la zona lingual de la tumoración.

El diagnóstico presuntivo basado en las características clínicas, evolutivas, radiológicas, evidenció la presencia de un Carcinoma de células escamosas T4 N0 MX confirmado por el estudio histopatológico.

Se deriva al paciente al equipo oncológico el cual indica combinación de cirugía y radioterapia.

DISCUSIÓN

El carcinoma de células escamosas es el tipo más frecuente de cáncer oral, representando más del 90% de los cánceres bucales.

Es una patología multifactorial siendo el consumo de tabaco el factor de riesgo asociado más importante, como así también el alcohol, la malnutrición, las infecciones virales, los traumatismos crónicos, la mala higiene bucal, etc.² En el caso reportado el paciente tenía como factores de riesgo el hábito de fumar, el trauma protésico local, enfermedad periodontal y un compromiso importante de su estado general.

Las localizaciones más frecuente de presentación de esta nosología son la lengua, principalmente los bordes y la superficie ventral, seguida del piso de boca, mucosa yugal, encía y paladar; el caso detallado correspondió a un carcinoma de localización poco frecuente que comenzó en la encía mandibular zona de incisivos y caninos.

En las primeras etapas cuando el CCE localiza en encía simula a menudo una periodontitis avan-

zada con exigua sensibilidad, lo cual puede conducir a un retraso en el diagnóstico dado la superposición de signos y síntomas.^{7,14}

El diagnóstico clínico, y diferencial deben ser primordiales para evitar desaciertos. Se deben tener en cuenta lesiones ulcerativas provocadas por traumas, lesiones infecciosas, lesiones provocadas por micosis profundas, que podrían interferir en el diagnóstico precoz.

En el examen endobucal del paciente se sugirió la posibilidad de una periodontitis avanzada, un granuloma piógeno y el carcinoma de células escamosas.

Para un diagnóstico certero se efectuaron pruebas habituales como exámenes clínicos, radiográficos e histopatología mediante biopsia representativa del tejido que nos informó: *“Carcinoma de células escamosas moderadamente diferenciado de encía”*. Los carcinomas de células escamosas histológicamente en su gran mayoría son moderadamente o bien diferenciados⁷, coincidiendo con el caso reportado.

La terapéutica a emplear está determinada por la extensión, localización, grado de diferenciación histológica y la presencia o no de metástasis.

Los tratamientos que se realizan con mayor frecuencia en pacientes con carcinoma escamo celular son la cirugía en combinación con la radioterapia, en menor frecuencia está indicada la quimioterapia. Esta patología exige un abordaje multidisciplinario, en el que intervienen disciplinas quirúrgicas, oncológicas médicas y/o radioterapéuticas, odontológicas, rehabilitadoras y psicológicas entre otras.¹¹ El paciente fue derivado para su tratamiento al equipo oncológico.

Las tasas de incidencia y mortalidad, varían según hábitos, características socioeconómicas, factores ambientales, raza educación preventiva y calidad de asistencia médica.¹⁵ A pesar de numerosos avances diagnósticos y terapéuticos, la tasa de supervivencia a los 5 años de los pacientes con CCE continúa siendo desfavorable.

Los profesionales de la salud debemos fomentar el diagnóstico precoz, y el tratamiento oportuno de las lesiones para mejorar la calidad de vida de los pacientes. ■

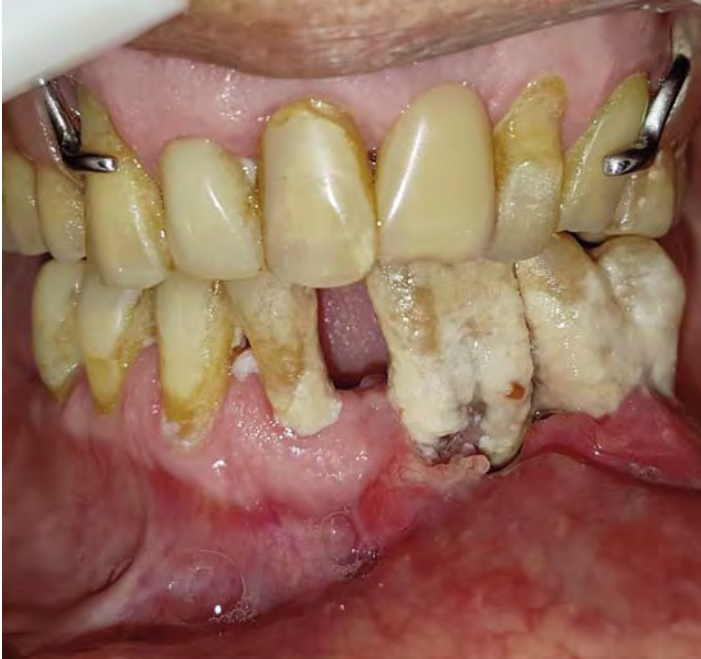

Foto 1. Vista frontal de la lesión por vestibular.

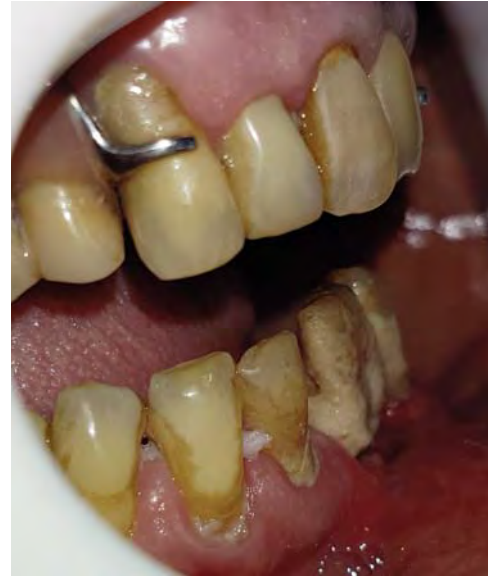

Foto 2. Vista de perfil derecho de la lesión por vestibular.

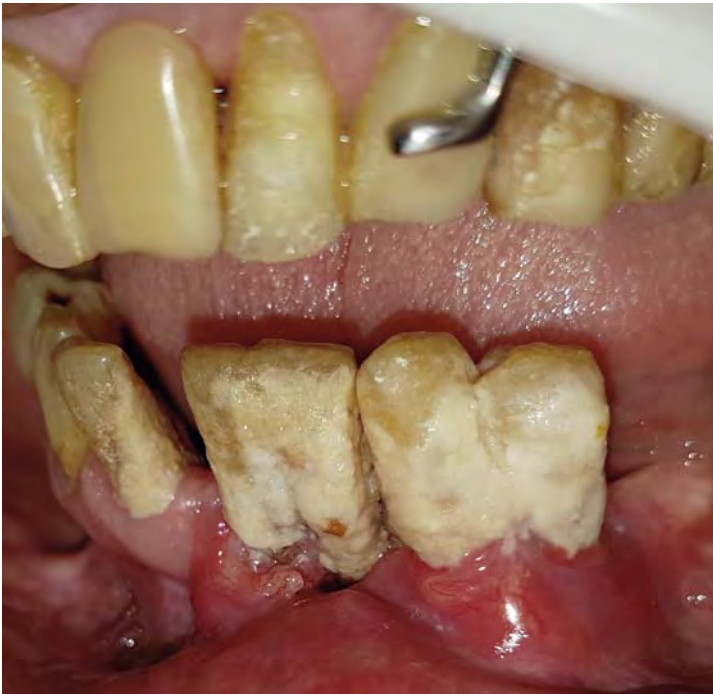

Foto 3. Vista ¼ perfil izquierdo de la lesión por vestibular.

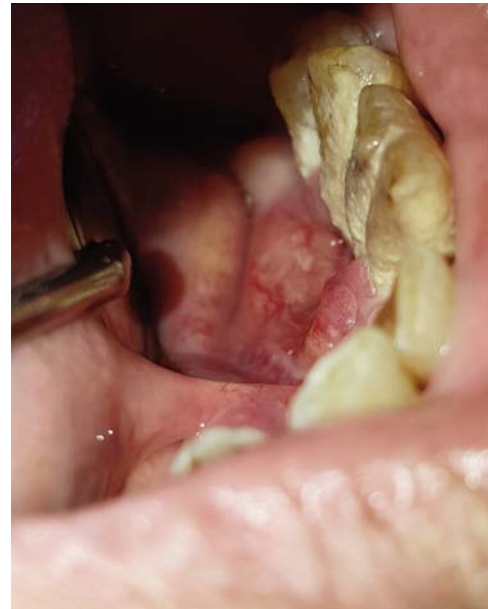

Foto 4. Vista perfil derecho de la lesión por lingual.

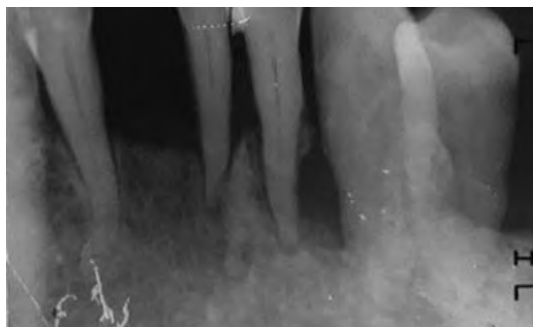

Foto 5. Radiografía Periapical Bisectal de elementos 31, 32, 33 y 34.

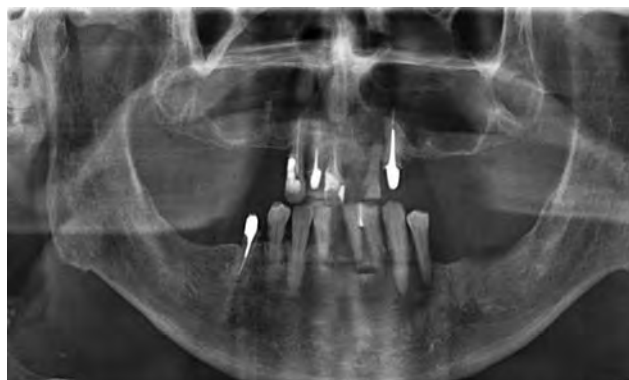

Foto 6. Radiografía panorámica.

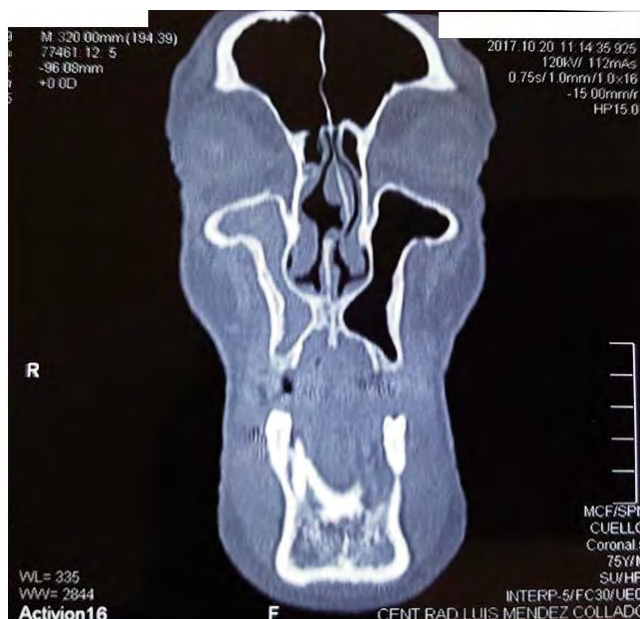

Foto 7. TAC - corte coronal.

BIBLIOGRAFÍA

1. SALVATIERRA CÁCERES E. et al. Capacidad diagnóstica de los biomarcadores salivales interleucinas 6 y 8 para el diagnóstico de carcinoma de células escamosas de cavidad oral. *Avances en Odontostomatología* 2017; 33 (2): 67-75.
2. FELDMAN F.B. et al. Sobrevida y factores pronósticos de 13 pacientes con carcinoma espinocelular oral disgnosticados en el CRS Cordillera Oriente, entre los años 2001-2015. *Revista de Otorrinolaringología y Cirugía de Cabeza y Cuello, Cir. Cabeza Cuello* 2016; 76: 173-183
3. JEREZ E. et al. Carcinoma de células escamosas moderadamente diferenciado en cavidad bucal. Reporte de un caso. *Revista Venezolana de Investigación Odontológica de la IADR*, 01 de Octubre de 2017; 6(1): 76-86. Disponible en <<http://erevistas.saber.ula.ve/index.php/rvio>>
4. GONZÁLEZ BOLÍVAR J.C. et al; Carcinoma escamo celular asociado a tabaquismo invertido: reporte de un caso. *SALUD UNINORTE, Barranquilla Colombia* 2015; vol 31(2): 435-439.

Para consultar la bibliografía completa ver nuestra página web: www.fundacioncarraro.org

Prevalencia de *Prevotella* spp y *Porphyromona* spp en periodontitis crónica

S. M. Ortega^{1,2}, M.R. Britos¹, C. S. Sin^{1,2}, C. Caramello¹, J. Monzon¹

RESUMEN

Las enfermedades del periodonto tienen una etiopatogenia compleja y puede considerarse multifactorial. El factor etiológico esencial en la patología inflamatoria periodontal es la biopelícula dental y cuando el desequilibrio entre el huésped y los microorganismos cambia la complejidad de la flora. Ciertas bacterias como *Porphyromonas gingivalis*, *Prevotella intermedia*, *Prevotella nigrescens*, *Prevotella loescheii*, *Fusobacterium nucleatum*, *Tannerella forsythia*, *Campylobacter rectus*, *Eikenella corrodens* y *Treponema* spp., han sido comúnmente relacionadas con la periodontitis crónica y son consideradas como indicadores de riesgo para la progresión de dicha enfermedad. El objetivo de este trabajo fue establecer la prevalencia de *Prevotella* spp y *Porphyromona* spp en los distintos estadios de periodontitis crónicas.

Material y métodos: Se estudiaron 48 pacientes sistémicamente saludables con diagnóstico de periodontitis crónica. Se completó el consentimiento informado, se realizó historia clínica y examen periodontal. El estado periodontal se clasificó en distintos grados de severidad: leve, moderada y severa. Se tomaron muestras de dos sitios con mayor profundidad de sondaje con conos de papel absorbente estériles y se transportaron en un medio prerreducido. Para el aislamiento de *Prevotella* spp se utilizó agar *Brucella* más sangre ovina al 5%, hemina, vitamina K al que se agregaron vancomicina y kanamicina; *Porphyromonas* sp se aisló en el mismo medio con el agregado de bacitracina y colistina. Se sembraron 10 µl de muestra entera y las placas fueron incubadas en jarras de anaerobiosis por 5 a 7 días a 37°C. **Resultados:** los distintos grados de periodontitis correspondieron a un 17% periodontitis leve, 57% moderada y 26% severa. En el total de pacientes se determinó la presencia de *Prevotella* spp en el 54% de los casos y un 12,5% de *Porphyromona* spp. **Conclusión:** De los pacientes estudiados con periodontitis crónica, un 52% correspondió al sexo masculino, un 57% de los casos correspondieron a periodontitis moderada. Se aisló *Prevotella* sp en todos los estadios de periodontitis crónica y *Porphyromonas* sp sólo en periodontitis severas.

Palabras clave: periodontopatogenos, periodontitis, *Porphyromonas*, *Prevotella*.

¹ Facultad de Odontología. Universidad Nacional del Nordeste. Corrientes – Argentina.

² Biotecnología Microbiana para la Innovación Alimentaria (BiMIA) – (IMIT) Instituto de Modelado e Innovación Tecnológica – CONICET. Facultad de Odontología. Universidad Nacional del Nordeste. Corrientes – Argentina.

Lugar de trabajo: Facultad de Odontología. Universidad Nacional del Nordeste. Corrientes – Argentina.

Dirección postal: Av. Libertad 5450, 3400 Corrientes

Teléfono fijo: 0379 445-7992

Teléfono móvil: 03794-503873

Correo electrónico: silviaortega14@yahoo.com.ar

ABSTRACT

Periodontal diseases have a complex etiopathogenesis and can be considered multifactorial. The essential etiological factor in periodontal inflammatory pathology is the dental biofilm and when the imbalance between the host and the microorganisms changes the complexity of the flora. Certain bacteria such as *Porphyromonas gingivalis*, *Prevotella intermedia*, *Prevotella nigrescens*, *Prevotella loescheii*, *Fusobacterium nucleatum*, *Tannerella forsythia*, *Campylobacter rectus*, *Eikenella corrodens* and *Treponema spp.*, have been commonly related to chronic periodontitis and are considered as risk indicators for the progression of said disease. The objective of this work was to establish the prevalence of *Prevotella spp* and *Porphyromonas spp* in the different stages of chronic periodontitis. Forty eight systemically healthy patients diagnosed with chronic periodontitis were studied. Informed consent was completed, a medical history and periodontal examination was carried out. The periodontal state was classified into different degrees of severity: mild, moderate and severe. Samples were taken from two sites with greater depth of probing with sterile absorbent paper cones and transported in a prerduced medium. For the isolation of *Prevotella spp*, Brucella agar plus 5% sheep blood, hemin, vitamin K to which vancomycin and kanamycin were added. For *Porphyromonas spp*, the same medium was used and bacitracin and colistin were added. 10 l of the whole sample was seeded and the plates were incubated in anaerobic jars for 5 to 7 days at 37 ° C. Different degrees of periodontitis corresponded to 17% mild periodontitis, 57% moderate and 26% severe. In the total number of patients, the presence of *Prevotella spp* was determined in 54% of the cases and 12.5% of *Porphyromona spp*. Of the patients studied with chronic periodontitis, 52% corresponded to the male sex, 57% of the cases corresponded to moderate periodontitis. *Prevotella spp* was isolated in all stages of chronic periodontitis and *Porphyromonas sp* only in severe periodontitis.

Keywords: periodontopathogens, periodontitis, *Porphyromonas spp*, *Prevotella spp*.

INTRODUCCIÓN

Las enfermedades del periodonto tienen una etiopatogenia compleja y puede considerarse multifactorial; entre estos factores se consideran los relacionados al huésped como la herencia o predisposición genética, el hábito de fumar, la dieta, enfermedades como diabetes y obesidad e inclusive factores geográficos y socioeconómicos^{1,2,3}. El factor etiológico esencial en la patología inflamatoria periodontal es la biopelícula dental. Cuando se desarrolla una periodontitis en realidad lo que se produce es un desequilibrio entre los microorganismos y los mecanismos de defensa del hospedero. Dicho desequilibrio puede ser consecuencia de un cambio en el tipo de microorganismos, aunque a veces se producen alteraciones en los mecanismos de defensa que permiten el desarrollo de cambios patológicos con pequeñas modificaciones

de la placa. Asimismo, los factores del medio pueden establecer un ambiente propicio para que se produzca dicho desequilibrio. El biofilm subgingival se desarrolla siguiendo el esquema de colonización, agregación, coagregación y sucesión microbiana según lo sugerido por Socransky⁴: grupo 3, compuesto *Streptococcus mitis*, *oralis* y *sanguinis*, *intermedius*, *gordonii*; grupo 5 *Actinomyces odontolyticus* y *Veillonella parvula* y *Actinomyces naeslundii*, que aparece como uno de los primeros colonizadores; ellos presentan adhesinas con afinidad por los tejidos duros. El grupo 4 formado por *Eikenella corrodens* y especies de *Capnocytophaga*, preparan el nicho ecológico para la instalación del grupo 2 o naranja, integrado principalmente por *Fusobacterium nucleatum* y *periodonticum* que hacen de nexo con bacterias de aparición tardía, como las especies de *Prevotella inter-*

media, *nigrescens* y *Micromonas micro*. La presencia de estos microorganismos induce a un cambio en el nicho ecológico estableciendo las condiciones físicas y químicas así como la aparición de nutrientes para el establecimiento del grupo rojo formado por *P. gingivalis*, *Treponema denticola* y *Tannerella forsythia*. El género *Prevotella* comprende un grupo amplio de microorganismos cuyo hábitat natural es el surco gingival. Presentan forma de bacilos pequeños, Gram negativos, anaeróbicos, inmóviles, no esporulados, que se clasifican en pigmentados y no pigmentados. Entre los no pigmentados y sacarolíticos se hallan *Prevotella oris*, *Prevotella buccae*, *P. bivia*, *P. buccalis*, *P. disiens*, *P. oulorum*, *P. veroralis*, *P. heparinolytica*, *P. zoogloformans*; *P. bivia* y *P. disiens* son fuertemente proteolíticas y no fermentan sacarosa aunque *P. bivia* fermenta lactosa⁵. Entre las especies pigmentadas se mencionan a *P. intermedia*, *P. melaninogenica*, *P. loescheii*, *P. corporis*, *P. nigrescens*, *P. pallens*, *P. denticola*. *P. intermedia* es asociada con la presencia de enfermedad periodontal, mientras que a *P. nigrescens* se la relaciona con más frecuencia con los sitios sanos periodontalmente. Las colonias pigmentadas deben su coloración, que puede ser marrón oscuro o negro, a la formación de pigmentos del mismo color alrededor de sus paredes que consisten en depósitos de hemina; este característico desarrollo lo realizan en medio agar sangre enriquecido con hemina y vitamina K₆, siendo estos factores de crecimiento para su desarrollo. Esta característica se observa a las dos a 3 semanas de desarrollo. Se mencionan entre ellas a *P. loescheii*, *P. melaninogénica*, *P. intermedia*, *P. nigrescens*, *P. denticola*, *P. corporis* y poseen la propiedad de fermentar algunos azúcares. Se incuban en atmósfera anaerobia. Su principal factor de virulencia es la presencia de fimbrias que posibilitan la adhesión y coagregación de otros microorganismos que reconozcan sus moléculas e interactúen con un receptor proteico o polisacárido. Su capacidad de degradar inmunoglobulinas, su acción sobre fibroblastos, su actividad fibrinolítica e inhibición de células B se suman a su patogenicidad⁷.

Este género ha sido aislado de infecciones polimicrobianas de la cavidad oral, como la enfermedad periodontal, lesiones cavitadas de caries, abscesos⁸ y otras infecciones como abscesos cerebrales y pulmonares, enfermedad inflamatoria pélvica y abscesos tubo-ováricos⁷. *Porphyromona gingivalis* es un coco o cocobacilo pleomórfico Gram negativo, inmóviles, no esporulado, anaerobio estricto asacarolítico; son vancomicina resistentes. Su preferencia por protoporfirina como dador de hierro permite la entrada de acumulación de un dímero que ejerce función protectora antioxidante y proporciona el color característico a las colonias, negras o marrón oscuro. Produce proteínas con apetencia por arginina y lisina, denominadas *arginina gingipain* y *lisina gingipain*, vistas como uno de los factores de virulencia⁹ a los que se agregan la cápsula en algunas mutantes, las fimbrias o adhesinas, vesículas de la membrana externa, lipopolisacáridos (LPS) y hemolisinas. Libera metabolitos finales como amonio butirato, acetato y propionato que penetran en los tejidos y producen daño celular. Tres de sus especies se relacionan con el desarrollo y progreso de la periodontitis, *P. gingivalis*, *P. endodontalis* y *P. asaccharolytica*. Tradicionalmente se han utilizado técnicas microbiológicas para su aislamiento e identificación. Los medios de cultivo más utilizados para su desarrollo son agar base Columbia, agar base Brucella y otros suplementados con ácido nalidíxico y vancomicina, además de, sangre, hemina y vitamina K, los cuales favorecen el crecimiento. La condición para su desarrollo es bajo atmósfera anaerobia estricta que se logra con sobres especiales o cámaras de anaerobiosis. Durante años el diagnóstico de la enfermedad periodontal se ha basado en las mediciones clínicas y radiográficas. Los parámetros de evaluación como: inflamación de los tejidos, profundidad del surco gingival y evidencias radiográficas de pérdida de hueso alveolar, permanecen como las bases en el diagnóstico clínico de la enfermedad en los pacientes¹⁰. El desarrollo de las técnicas microbiológicas anaerobias durante los últimos 30 años, ha permitido con-

siderablemente la comprensión de la etiología de las infecciones periodontales; se sabe por diversos estudios, que las infecciones son polimicrobianas, dominadas principalmente por especies de bacilos anaerobios¹¹. Algunas investigaciones evidencian, que ciertas bacterias como *Porphyromonas gingivalis*, *Prevotella intermedia*, *Prevotella nigrescens*, *Prevotella loescheii*, *Fusobacterium nucleatum*, *Tannerella forsythia* (antes *Bacteroides forsythus*), *Campylobacter rectus*, *Eikenella corrodens* y *Treponema spp.*, han sido comúnmente relacionadas con la periodontitis crónica y son consideradas como indicadores de riesgo para la progresión de dicha enfermedad^{12,13,14,15}. *Porphyromona spp* ha sido asociada a formas de periodontitis más destructivas mientras que *Prevotella spp* se considera un habitante común en pacientes con periodontitis, gingivitis e incluso en surco de personas sin periodontitis. El objetivo de este trabajo fue establecer la prevalencia de *Prevotella spp* y *Porphyromona spp* en los distintos estadios de periodontitis crónicas.

MATERIAL Y MÉTODO:

Se estudiaron 48 pacientes sistémicamente saludables con diagnóstico de periodontitis crónica. Los criterios de inclusión fueron: pacientes no fumadores, que no hayan recibido terapia antibiótica por lo menos tres meses antes, que no hayan recibido tratamiento periodontal ni tratamiento tópico con antisépticos. Se completó el consentimiento informado, se realizó historia clínica y examen periodontal. El estado periodontal se clasificó en distintos grados de severidad según Escudero Castaño¹⁶: leve (hasta 4 mm), moderada (hasta 6 mm) y severa (más de 6 mm). Se tomaron muestras de dos sitios con mayor profundidad de sondaje (UNC-15, Hu-Friedy, Chicago, IL). Se utilizaron conos de papel absorbente estériles⁶ que se dejaron por 30 segundos en el surco gingival y se transportaron en un medio de transporte prerreducido (RTF). Para el aislamiento de *Prevotella spp* se utilizó agar Brucella (Britania, Argentina) que se

enriqueció con sangre ovina al 5% (Britania, Argentina), hemina (5 mg/L), vitamin K1 mg/L; se agregaron antibióticos inhibidores de cepas Gram positivas como vancomicina y kanamicina. Se sembraron 10 µl de muestra entera, en las placas con medio selectivo. Las placas fueron incubadas en jarras de anaerobiosis con sobres para anaerobiosis (Anaero Pack, MGC, Japan) por 5 a 7 días a 37°C. Se repicaron las colonias de interés (pigmentadas) para su purificación e identificación. Para la identificación bioquímica se realizaron las pruebas de: fermentación de lactosa, prueba de indol, catalasa, y B-acetilglucosidasa. Para aislamiento de *Porphyromona spp* se utilizó agar base Columbia (Britania, Argentina); se enriqueció con sangre ovina al 5% y se adicionaron vancomicina y colistina para inhibición de la flora acompañante; se incubaron las placas a 37° C en jarra de anaerobiosis con sobres generadores. La identificación fue en base a las características morfológicas de la colonia y características microscópicas ante coloración de Gram.

RESULTADOS:

Se estudiaron 48 pacientes con diagnóstico de periodontitis crónica; el promedio de edad fue 45 años; un 47,9% correspondió al sexo femenino y un 52% al masculino. De acuerdo a la clasificación de la periodontitis según el grado de lesión, se registraron los valores que se muestran en la *figura 1*.

En el total de pacientes se determinó la presencia de *Prevotella spp* en el 54% de los casos y un 12,5% de *Porphyromona spp*. En la *tabla 1* se exponen las frecuencias de aislamiento de dichos microorganismos en los distintos grados de periodontitis.

DISCUSIÓN

Prevotella spp y *Porphyromonas spp* forman parte del biofilm subgingival; son periodontopatógenos con variada carga de virulencia. *Prevotella*,

al pertenecer al grupo naranja de Socransky prece-
de en su instalación en el biofilm gingival a
Porphyromonas, perteneciente al grupo rojo y coe-
xiste con ella⁸. Aunque *Prevotella* presenta muchas
especies, las más habituales en cavidad bucal son
P. intermedia, *P. melaninogenica* y *P. nigrescens*,
siendo esta última considerada como marcador de
salud periodontal¹⁷. Estas especies presentan igua-
les características fenotípicas sobre todo por el
color de sus colonias al igual que *P. gingivalis*.
Prevotella es considerada un comensal de la cavi-
dad bucal y eventualmente oportunista patógeno.
P.gingivalis es fuertemente relacionada con enfer-
medad periodontal y raramente detectada en suje-
tos sanos^{18,19} aunque Van Winkelhoff, en 2002²⁰
sugiere que *P. gingivalis*, *T. forsythia* y otros perio-
dontopatogenos pueden ser aislados de sujetos
con y sin destrucción periodontal. Los bacilos que
producen colonias con pigmentación negra fueron
hallados en un estudio en un 71.1% de sujetos sin
periodontitis; en sujetos con periodontitis halló un
47,1% en sitios sanos y un 87,7% en sitios enfer-
mos. *P.gingivalis* fue hallada en el 17,8% de suje-
tos con enfermedad periodontal, no así en sujetos
sanos periodontalmente. Varios estudios han eva-
luado la presencia de microorganismos periodon-
topatogenos por métodos de cultivo para determi-
nar su frecuencia^{8, 21, 22,23,24} y hallaron entre un
40,33% y 78,55%. Condorelli en 1998²⁵, en su
estudio determinó un 78,3% de desarrollo de *P.*
gingivalis en muestras de líquido crevicular de
pacientes con periodontitis activas y un 34,7% de
sitios inactivos en los mismos pacientes. Menciona
que, en fases tempranas de enfermedad periodon-
tal, pueden detectarse altos niveles de *P. gingivalis*,
mientras que en bolsas que se hacen recurrentes,
evolucionan a la forma crónica y dan lugar al esta-
blecimiento de otras bacterias modificando la eco-
logía del nicho. En otro estudio²⁶ se observó que
Prevotella alcanzaba un 35% de frecuencia frente
a *Porphyromonas* con sólo el 20%. Estos géneros
estaban acompañados por otras bacterias anaero-
bias, 15% en el caso de *Actinomyces spp*, 15%
Bifidobacterium spp, 10% *Bacteroides spp* y un 5%

Fusobacterium spp. Van Winkelhoff y col, en
1988²⁰, hallaron que luego del tratamiento perio-
dental *P. intermedia* aumentaba su número, por lo
que expresaron que la combinación de ambas pro-
voca fases menos agresivas de enfermedad y esti-
maron que la presencia de *P. gingivalis* solamente,
determina más agresión. Lopez, en 2000²⁷, halló
una gran prevalencia de ambos microorganismos
en periodontitis del adulto en sujetos chilenos.

Gamboa en 2014²⁸, estudió 30 pacientes con
periodontitis, en 13 (40.33%) de ellos identificó
Prevotella spp, en 4 (13.33%) *Porphyromonas spp*,
y en 5 (16.67%) *Prevotella spp* y *Porphyromonas*
spp juntas, observando que *Prevotella spp* es la
más frecuente en todas las edades, y
Porphyromonas spp, en pacientes mayores de 30
años, lo que coincide con reportes previos en que
dichas bacterias están asociadas principalmente
con la periodontitis del adulto^{29,30}.

En este trabajo se consideraron los estadios
leve, moderado y severo de periodontitis crónicas,
hallando en los tres grados, presencia de
Prevotella spp en variados porcentajes. El mayor
se determinó en las periodontitis moderadas coin-
cidiendo con los autores que refieren que
Prevotella spp junto *Fusobacterium spp* son coloni-
zadores previos a la instalación de *P. gingivalis*; se
determinó la presencia *P. gingivalis* en 4 pacientes
(66,6%) con periodontitis avanzadas coincidiendo
con Guilarte³¹ en el grupo de edad (mayores de 45
años) y con Ardila Medina, 2011³² que halló *P. gin-*
givalis en los pacientes con mayores profundida-
des de bolsa que se corresponden con el grado
severo de periodontitis.

La periodontitis crónica está fuertemente relacio-
nada con *P. gingivalis*; su permanencia en forma
crónica depende de su habilidad para evadir ciertas
respuestas del huésped sin inhibir otras bacterias;
el exudado inflamatorio aportado por el fluido crevi-
cular es el origen esencial de sus nutrientes basa-
dos en péptidos y el hierro derivado de la hemina³³.
La metodología convencional por cultivo es la prue-
ba de oro sobre todo porque permite estudios de

antibiograma³⁴, pero algunas especies bacterianas como *P. gingivalis* que en muchas ocasiones no puede aislarse primariamente, quizás por su sensibilidad al oxígeno convendría en estos casos recurrir a otras técnicas de diagnóstico como PCR para su identificación en muestras clínicas.

CONCLUSIONES

De los pacientes estudiados con periodontitis crónica, un 52% correspondió al sexo masculino. Un 57% de los casos se ubicaron en periodontitis

moderada. Se aisló *Prevotella spp* en todos los estadios de periodontitis crónica y *Porphyromonas spp* sólo en periodontitis severas. ■

AGRADECIMIENTOS

Un especial agradecimiento al staff de profesores de la asignatura Periodoncia perteneciente al Modulo Diagnóstico y Patología Clínica II de la Facultad de Odontología de la UNNE.

BIBLIOGRAFÍA

1. Lindhe, J. Is Periodontitis a unique disease entity. *J Clin Periodontol* 2000; 1 Supp: 27:11
2. Bradshaw D, Marsh PD, Watson GK, Allison C. Role of *Fusobacterium nucleatum* and coaggregation in anaerobe survival in planktonic and biofilm oral microbial communities during aeration. *Infect Immun* 1998; 66: 4729–4732.
3. Holt J, Krieg N, Sneath P, Staley J. *Bergeys Manual of Determinative Bacteriology*. Ninth Edition. Williams & Wilkins. Baltimore, USA. 1994
4. Socransky SS, Haffajee AD, Cugini MA, Smith C, Kent RL Jr. Microbial complexes in subgingival plaque. *J Clin Periodontol* 1998; 25:134–144.

Para consultar la bibliografía completa ver nuestra página web: www.fundacioncarraro.org

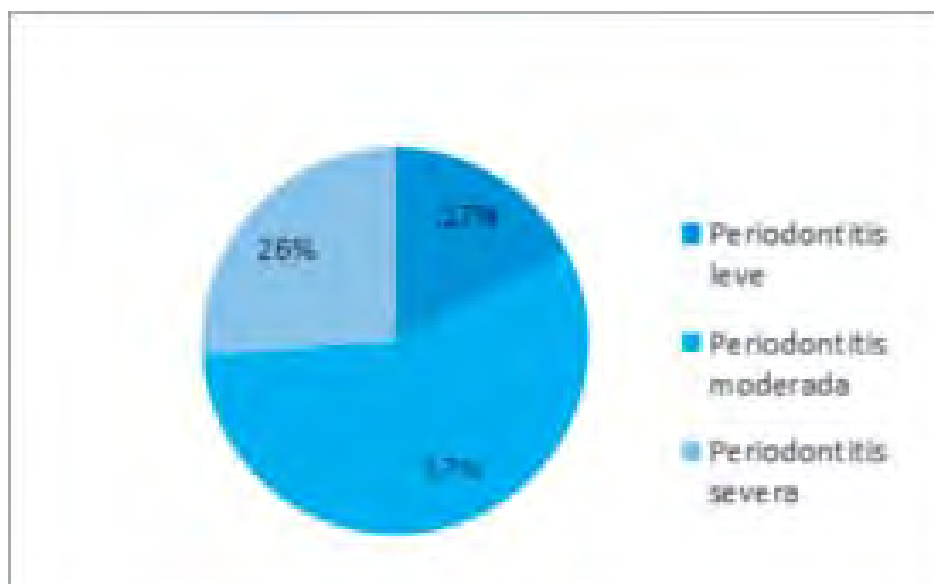


Figura 1. Distribución de grados de periodontitis según la profundidad de sondaje

Periodontitis	<i>Prevotella spp</i>	<i>Porphyromonas spp</i>
Leve	15%	0%
Moderada	54%	0%
Severa	34%	6.25%

Tabla 1: Aislamiento de *Prevotella spp* y *Porphyromonas spp* de acuerdo al grado de periodontitis

Cirugía mínimamente invasiva.

Implante inmediato con carga inmediata

Prof. Dr. Costa OR*, Od. Alonso MI**, Od. Piazza MB***

RESUMEN

El presente trabajo tiene como objetivo el remplazo de piezas dentarias con indicación de extracción por implantes dentales de titanio, con la finalidad de devolver función y estética en forma inmediata respetando los tejidos periodontales y adaptando al máximo la clínica a las necesidades y requerimientos del paciente.

Palabras Claves: *Implantes inmediatos, biotipo gingival, cicatrización periodontal.*

INTRODUCCION

El tratamiento con implantes dentales ha demostrado ser predecible para reemplazar las piezas dentales perdidas. Para la máxima preservación de los tejidos gingivoperiodontales, especialmente tratándose de sectores estéticos, la técnica sin realización de colgajos permite disminuir, si el caso lo permite, las complicaciones más comunes durante la rehabilitación (perdida de papila interdental,

retracción gingival, translucidez del implante y/o emergente, dehiscencias, fenestraciones).

Es indispensable valorar la condición general del paciente, sus hábitos funcionales y parafuncionales, el biotipo periodontal, el espesor de la tabla ósea vestibular, el tipo y ubicación (3D) del implante a colocar, y por supuesto el lecho quirúrgico, que no deberá presentar procesos infecciosos que puedan afectar la oseointegración del implante.

* Profesor Titular Consulto Facultad de Odontología Universidad de Buenos Aires.

** Docentes Cátedra de Cirugía y Traumatología Bucomaxilofacial II, Facultad de Odontología, Universidad de Buenos Aires.

*** Docentes Cátedra de Cirugía y Traumatología Bucomaxilofacial II, Facultad de Odontología, Universidad de Buenos Aires.

Curso de posgrado "IMPLANTOLOGIA CON PREPACION PERIODONTAL".
"CATEDRA DE CIRUGIA Y TRAUMATOLOGIA BUCOMAXILOFACIAL I"

Según la nueva concepción podemos clasificar a las etapas de intervención en: inmediata, temprana y tardía^{1,2}, aunque existen autores que dividen la segunda etapa en dos instancias, temprana con tejido blando cicatrizado y temprana con tejido óseo parcialmente cicatrizado.³

La colocación de implantes dentales de forma inmediata pasó a formar parte integral de un protocolo que tiene como principales ventajas, la reducción del tiempo total de tratamiento, el menor número de actos quirúrgicos, mantenimiento de los tejidos blandos y posibilidad de preservación del hueso alveolar.³⁻⁵ Su porcentaje de éxito varía según diferentes autores entre un 92,7% y 98,0%.⁶⁻⁷ Esta técnica puede ser aplicada y recomendada siempre y cuando exista un adecuado diagnóstico y protocolo de tratamiento que asegure una tasa de éxito similar a otras técnicas.

MATERIALES Y METODOS

SITUACION CLINICA

Paciente femenino, 53 años, se presenta por demanda espontánea como acompañante de una paciente ya ingresada en el curso.

La misma, procedente del interior del país, concurre por reciente fractura oblicua de la pieza 2.1, solicitando resolución inmediata debido a lo alejado de su domicilio y situación socioeconómica baja.

Se valoró a la paciente integralmente por el equipo de trabajo mediante evaluación clínico-radiográfica y se determinó que cumplía los requisitos primordiales establecidos (ausencia de proceso infeccioso y estado sistémico en salud) para la colocación de implante inmediato a la extracción dentaria sin realización de colgajos.

DIAGNOSTICO POR IMÁGENES

Se realizó una radiografía periapical (*Fig. 1*) donde se observa leve radiolucidez periradicular compatible con ensanchamiento del espacio del ligamento periodontal y radiolucidez oblicua a nivel del tercio cervical radicular compatible con los cabos de la fractura. No se detectaron procesos infecciosos a nivel apical que pudieran comprometer la oseointegración futura del implante. Puede

observarse la presencia de imagen radioopaca compatible con implante dentario oseointegrado en posición 1.1.

TECNICA QUIRURGICA

Con el fin de preservar las tablas óseas y los tejidos blandos se determina realizar la exodoncia por técnica atraumática. Se realizó incisión intracrevicular preservando las papilas en ambos márgenes del alveolo con la finalidad de evitar la presencia de los desagradables triángulos negros (por ausencia posterior de las mismas). La incisión contournea y respeta los márgenes. (*Fig. 2*)

Se retira corona y perno con pinza de Miller ya que presentaba movilidad.

La exodoncia propiamente dicha se realizó con pinza para restos radiculares superiores. La pieza dentaria extraída nos permitió determinar intraoperatoriamente la longitud radicular que nos orientara en la elección del implante a colocar.

Se procede a la colocación del implante *Federa standard plus* de 3.3mm x 10mm, con fresado secuencial. Se colocó con porta implante y carraca de manera manual (*Fig. 3*). Logrado el correcto anclaje primario⁸⁻⁹, se realizan 2 puntos de sutura simple en cada extremo y posteriormente se coloca un emergente macizo facetado con el fin de evitar la futura rotación de la corona, de 4.0mm en debido al limitado espacio interoclusal (*Fig. 4*). Para finalizar se colocó un provisorio inmediato en acrílico de autopolimerización sobre el emergente (*Fig. 5*) con el fin de que la paciente recupere estética y función fonética correcta y se ajustó con papel y film de articular dejándolo fuera de oclusión para resguardar la oseointegración del posible trauma oclusal.¹⁰

Controles Post Quirúrgicos

Debido a la periodicidad del curso de posgrado en "*implantología con preparación periodontal*", la importante distancia de localización de la paciente y imposibilidad de viajar por parte de la misma, el primer control pudimos realizarlo a los 60 días, donde verificamos la presencia de un incipiente defecto gingival. Decidimos retirar el emergente,

realizar gingivectomía y dejar un tapón cicatrizal para recontornear el margen periimplantario. La corona provisoria se ferulizó con malla metálica por palatino adherida a los dientes vecinos. Se realizó una nueva radiografía periapical de control (*Fig. 6*) donde se puede observar la ausencia de radiolucidez periimplantaria que es un buen marcador de oseointegración.

Cicatrizados los tejidos y completada la oseointegración procedimos a la rehabilitación protésica.

Dado que la corona del implante en posición 1.1 presentaba ligera movilidad en su intermediario protético con tendencia a rotar, se decidió ferulizar ambas coronas cerámicas con la finalidad de mantener estabilidad y mejorar la estética a nivel cervical (*Fig. 7*).¹¹

DISCUSIÓN

La colocación de implantes sin realización de colgajos puede tener un efecto positivo en el proceso de remodelación ósea temprana, ya que durante el procedimiento, el hueso permanece cubierto por el periostio.

Cuando se realiza un colgajo por vestibular existe por una parte la posibilidad de mayor pérdida ósea marginal dado por el levantamiento del colgajo mucoperióstico y por otro lado al disminuir la irrigación vascular se predispone a la creación de recesiones gingivales complejas para su solución.

Numerosos estudios demuestran que la técnica sin colgajo minimiza la pérdida ósea alrededor de los implantes.

El concepto y la aplicación de carga inmediata de implantes ha aumentado de manera exponencial en el último tiempo ya que le brinda al paciente una solución inmediata al problema estético y funcional.

Para la aplicación de esta técnica se requiere una correcta evaluación clínico-radiográfica y que el paciente participe activamente en los cuidados postoperatorios indicados ya que, si bien es una técnica efectiva, requiere de mayores cuidados postoperatorios para evitar su fracaso. ■

BIBLIOGRAFÍA

1. Koh RU, Rudek I, Wang HL. Immediate implant placement: Positives and negatives. *Implant Dent* 2010;19:98-108.
2. Esposito MA, Koukouloupoulou A, Coulthard P, Worthington HV. Interventions for replacing missing teeth: Dental implants in fresh extraction sockets (immediate, immediate-delayed and delayed implants). *Cochrane Database Syst Rev*. 2006; (4): CD005968.
3. Buser D, Chappuis V, Urs C, Belser & Chen S., 2017 Implant placement post extraction in esthetic single tooth sites: when immediate, when early, when late?. *Periodontology* 2000, 73, 84–102
4. Ariello F, Arindetti A, Baldoni M. Implantes Post-Extracción: Protocolo y Consideraciones Clínicas. *Avances en Periodoncia*. [Internet]. 2000 [consultado 17 de enero de 2012]; 12(2). Disponible en: http://scielo.isciii.es/scielo.php?pid=S1699-65852000000200005&script=sci_arttext&lng=en

Para consultar la bibliografía completa ver nuestra página web: www.fundacioncarraro.org

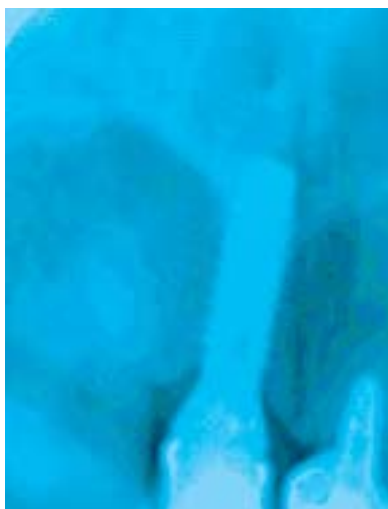

Fig. 1. Puede observarse imagen radiolúcida en tercio cervical radicular compatible con fractura oblicua.

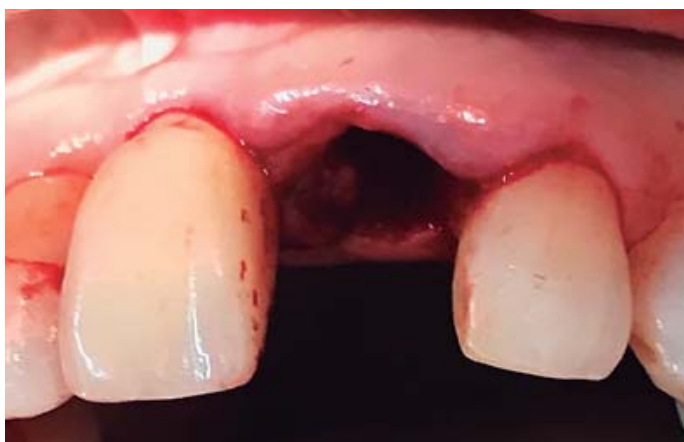

Fig. 2. Alveolo post extracción.

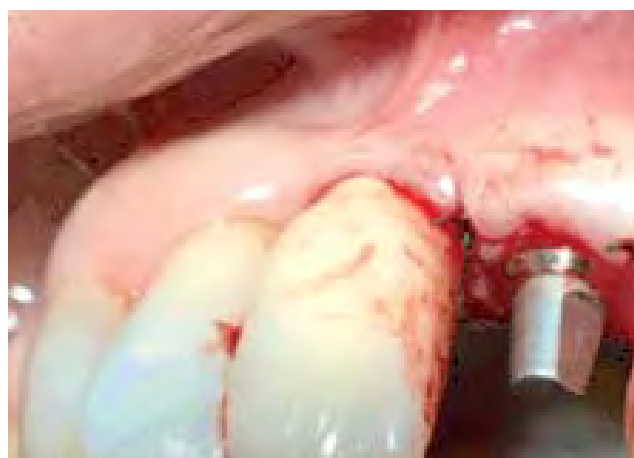
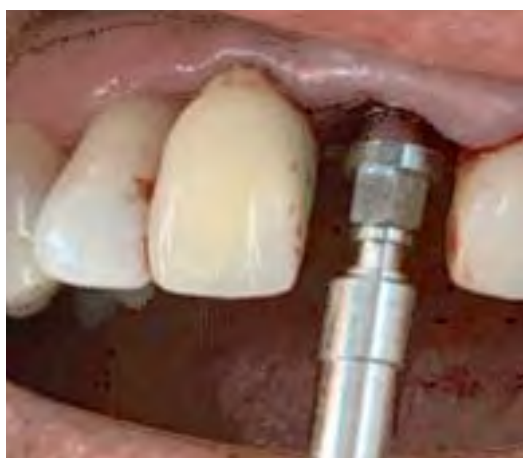
Fig. 3 y 4. Se observa colocación manual con carraca y el emergente macizo facetado.

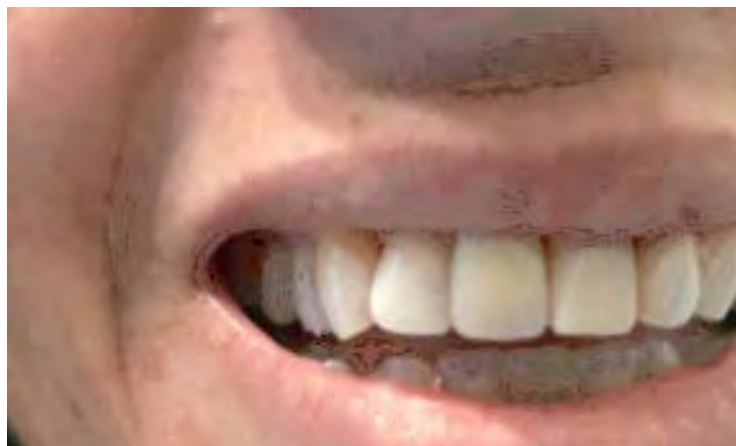

Fig. 5. Corona provisoria de acrilico fuera de oclusión.

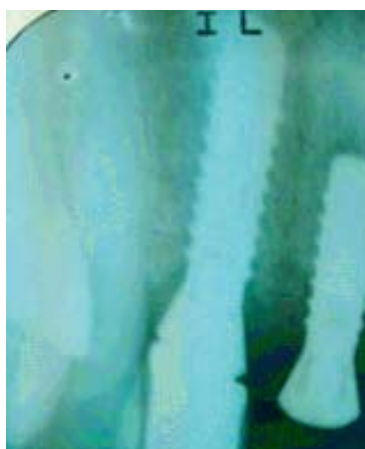

Fig. 6. Radiografía periapicalde control a los 60 días. Se puede observar la ausencia de imagen radiolúcida periimplantaria.

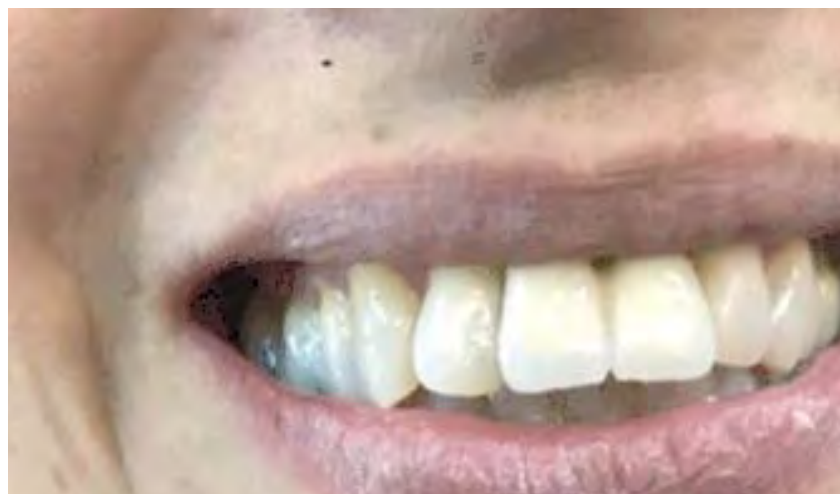

Fig. 7. Control a los 12 meses con coronas ya instaladas.

Implantes Dentales **FEDERA**



**Su tranquilidad,
nuestro compromiso**



**SIMPLICIDAD
PROTÉTICA**



**MÁS
SERVICIO**



**PEDIDOS
ON LINE**



**MÁS
ACCESIBLE**



Tel./Fax: 011-4815-4467
info@implantesfedera.com.ar

www.federa.com.ar

Implantes Dentales
FEDERA

Desinfección y esterilización en ortodoncia

Restrepo CM, Calzadilla AP, Hiskin S, Brusca MI, Labate LM

INTRODUCCION

La siguiente investigación surge de la necesidad de crear conciencia en el sector odontológico y más específicamente en el área de la ortodoncia, debido a que por la alta rotación de pacientes durante la consulta de atención del paciente ortodóncico no se toman en cuenta todos aquellos procedimientos para un adecuado proceso de desinfección y esterilización del instrumental de ortodoncia entre un paciente a otro, incrementándose de esta manera toda posibilidad de infección cruzada dentro de la consulta.

En la actualidad el control de infecciones cruzadas durante la práctica de ortodoncia debe ser una prioridad, y esto ha conllevado a que los ortodoncistas reevalúen los protocolos de los tratamientos y su rutina diaria.¹

Los protocolos en la desinfección y esterilización o guías para la selección apropiada y uso de desinfectantes han sufrido varios cambios importantes debido a muchos estudios realizados. Primero, el formaldehído en alcohol se ha eliminado como desinfectante de alto nivel o esterilizante químico recomendado porque es irritante y tóxico y no es de uso común. En segundo lugar, varios esterilizantes químicos nuevos se han agregado, incluyendo el peróxido de hidrógeno, ácido peracético^{2,3,4} y la combinación del ácido peracético con el peróxido de hidrógeno. En tercer lugar, yodóforos y fenoles al 3% se han eliminado como desinfectantes de alto nivel debido a su eficacia no demostrada contra esporas bacterianas, *M. tuberculosis*, y algunos hongos.^{5,6} Cuarto, el alcohol isopropílico y el alcohol etílico se han excluido como desinfectantes de alto nivel⁷ por su incapacidad para inactivar esporas bacterianas y por la incapacidad de alco-

hol isopropílico para inactivar los virus hidrofílicos (poliovirus, virus coxsackie).⁸ En quinto lugar, se ha eliminado como desinfectante de alto nivel una dilución 1:16 de glutaraldehído al 2,0% -7,05% de fenol-1,20% de fenato de sodio (que contenía 0,125% de glutaraldehído, 0,440% de fenol y 0,075% de fenato de sodio cuando se diluye). Este producto fue retirado del mercado en diciembre de 1991 debido a la falta de actividad bactericida en presencia de materia orgánica. Una falta de actividad fungicida, tuberculocida y esporicida. Y redujo la actividad virucida. En sexto lugar, el tiempo de exposición requerido para lograr una desinfección de alto nivel se ha cambiado de 10-30 minutos a 12 minutos o más dependiendo de la afirmación de la etiqueta aprobada por la FDA y la literatura científica.^{9,10,11,12,13,14} El glutaraldehído y un orto-ftalaldehído tienen una reivindicación de etiqueta eliminada por FDA de 5 minutos cuando se usan a 35°C y 25°C, respectivamente, en un procesador de endoscopio automatizado con capacidad liberada por la FDA para mantener la solución a la temperatura apropiada.¹⁵

Es muy importante aclarar que así como son importante los líquidos a utilizar para la desinfección y esterilización también es de suma importancia la manipulación del instrumental, la clasificación, empaquetamiento y el almacenamiento.¹⁶

En ortodoncia la desinfección efectiva de las pinzas en poco tiempo es importante. El objetivo fue evaluar la eficacia de tres soluciones desinfectantes: un compuesto de amonio cuaternario (Benzaldina de quinta generación), un desinfectante del peróxido de hidrógeno (Surgibac Plus) y la yodopovidona en la desinfección de las pinzas de ortodoncia.

Para definir el protocolo básico vamos a comparar tres medios químicos diferentes para evaluar su eficacia en el instrumental de ortodoncia post utilización; posteriormente se llevó al autoclave y se verificó la eficacia del mismo realizando el control biológico con la incubadora y sus respectivos tubos de ensayo.

La cavidad bucal tiene características que favorecen la ubicación y el crecimiento de una gran variedad de microorganismos. Allí, las áreas con dife-

rentes ambientes físico químicos y nutricionales, como la mucosa del carrillo, la lengua, surcos gingivales y las superficies de los dientes, favorecen la adherencia y el crecimiento de tipos selectos de microorganismos.

Son muchas las enfermedades infecciosas que se pueden transmitir en la clínica dental, incluso en el área de la ortodoncia, siendo una de las principales vías de transmisión la utilización de material contaminado.

Esta investigación se basó en un estudio previo que se realizó con el objetivo de establecer el nivel de contaminación por *Candida spp.* en las pinzas de ortodoncia post uso intrabucal en pacientes y determinar cuál es el mejor método de recuperación de las pinzas usadas en ortodoncia para disminuir la contaminación. Se compararon los diferentes métodos de desinfección y los distintos compuestos a utilizar en el proceso de recuperación del instrumental ortodóncico con la finalidad de elaborar un protocolo de desinfección y esterilización para ser usado en la *Carrera de Especialización en Ortodoncia* en la *Universidad Abierta Interamericana de Ortodoncia*. Para ello se analizaron muestras tomadas de 80 pacientes subdivididos en dos grupos de 40 pacientes argentinos y 40 colombianos. Se incluyeron pacientes entre 16 y 65 años, de ambos sexos, con armado de brackets superior e inferior. Entre los criterios de exclusión figuran: pacientes con brackets de autoligado, con enfermedades autoinmunes, con enfermedades sistémicas con manifestaciones en el periodonto, pacientes fumadores, menores de 16 años y con armado de brackets en un solo maxilar. Se analizaron los alicates de corte distal Hu Friedy luego de ser utilizados para seccionar el arco por distal del último tubo presente en boca. Se subdividió en 4 subgrupos, grupo 1 con Yodopovidona 2,5%, grupo 2 con Jabón Enzimático, grupo 3 con Glutaraldehído, grupo 4 con Alcohol 95%, grupo 5 con Amonio Cuaternario (Benzaldina), y grupo 6 con Peróxido de Hidrógeno (Surgibac Plus). Con un segundo hisopo se frotó la superficie del alicate post colocación en el desinfectante 10 minutos y se llevó a otro tubo. Se sembraron en *Chromagar Candida* y se realizaron las pruebas microbiológi-

cas convencionales. Las especies de levaduras se identificaron de acuerdo al color del desarrollo en el medio cromogénico.

Las pinzas estériles aparecen contaminadas post corte distal de los alambres en el 95% de los casos en ambos países. Hubo diferencia estadísticamente significativa $P < 0.05$ entre los pacientes residentes en Colombia y los residentes en Argentina respecto a las especies, ya que en los primeros la especie con mayor prevalencia fue *Candida tropicalis* tanto en la pinza como en la cavidad bucal, mientras que en los argentinos fue *Candida albicans*.

Así mismo el 15% de los pacientes residentes en Argentina presentaron contaminación con *Candida dubliniensis*, 1 paciente era portador de *Candida glabrata*; y 6 pacientes tenían *Candida albicans* asociadas a otras especies de *Candida*.

Grupo A: Pacientes Residentes en Colombia

De las muestras tomadas obtuvimos los siguientes resultados:

Con el hisopo tomado directamente en boca y analizado a las 48 horas:

8 pacientes dieron positivo a *Candida albicans*, 18 pacientes dieron positivo a *Candida tropicalis* y 14 pacientes dieron negativo.

Luego analizado 7 días después; 8 pacientes dieron positivo a *Candida albicans*, 18 pacientes dieron positivos a *Candida tropicalis* y 14 pacientes dieron negativo.

Concluimos que el mayor número de pacientes dieron positivo a *Candida tropicalis*.

Del mismo modo, con el hisopo tomando la muestra de la pinza obtuvimos los siguientes resultados:

Analizadas a las 48 horas; 9 pacientes dieron positivo a *Candida albicans*, 19 pacientes dieron positivo a *Candida tropicalis* y 12 pacientes dieron negativo. A los 7 días 9 pacientes dieron positivo a *Candida albicans*, 19 pacientes dieron positivo a *Candida tropicalis* y 12 pacientes dieron negativo.

Como podemos observar en Colombia predomina *Candida tropicalis*.

Grupo B: Pacientes Residentes en Argentina

De las muestras tomadas obtuvimos los siguientes resultados:

Con el hisopo tomado directamente en boca y analizado a las 48 horas:

25 pacientes dieron positivo a *Candida albicans*; 1 paciente a *Candida tropicalis*; 0 pacientes dieron negativo; 6 pacientes dieron positivo a *C. dubliniensis*; 2 pacientes a *C. parapsilosis*+ Ca; 2 a *C. krusei* + Ca; 1 paciente a *C. glabrata* y 2 pacientes dieron positivo a *C. glabrata* + Ca.

A los 7 días se analizó nuevamente y encontramos que se mantuvieron los mismos resultados.

Con el hisopo tomado en la pinza se encontró lo siguiente:

21 pacientes dieron positivo a *Candida albicans*; 0 paciente a *Candida tropicalis*; 7 pacientes dieron negativo; 4 pacientes dieron positivo a *C. dubliniensis*; 0 pacientes a *C. parapsilosis* + Ca; 1 a *C. krusei* + Ca; 0 paciente a *C. glabrata* y 1 paciente dieron positivo a *C. glabrata* + Ca.

A los 7 días se analizó de nuevo y se encontró lo siguiente:

24 pacientes dieron positivo a *Candida albicans*; 0 paciente a *Candida tropicalis*; 4 pacientes dieron negativo; 4 pacientes dieron positivo a *C. dubliniensis*; 0 pacientes a *C. parapsilosis*+ Ca; 1 a *C. krusei* + Ca; 0 pacientes a *C. glabrata* y 1 paciente dio positivo a *C. glabrata* + Ca.

De acuerdo al objetivo propuesto para esta investigación se pudo constatar la presencia de la *Candida spp* en las pinzas por tal motivo existe una contaminación de las mismas con el microorganismo una vez que son utilizadas en la boca del paciente.

Las pinzas de ortodoncia post utilización constituyen un fómite a partir del cual puede generarse diseminación sistémica de la *Candida spp* así como también la infección cruzada.

Existen variaciones en el predominio de las especies de *Cándida*, tal variación radica en la localización geográfica, edad y factor de riesgo, siendo mayor la incidencia de *Cándida albicans* en Argentina y de *Cándida tropicalis* en Colombia.

Es fundamental clasificar e identificar el nivel de categorización del instrumental en ortodoncia para así darle el manejo adecuado. Por eso creimos importante establecer el método o métodos apropiados para hacer una buena Recuperación De Las Pinzas Ortodóncicas Post-Utilización

Debemos concientizarnos de la importancia de la manipulación correcta del instrumental que manejamos en nuestra práctica diaria para así disminuir la contaminación cruzada.

OBJETIVOS

Establecer los 3 compuestos a utilizar en el protocolo básico de desinfección y esterilización de las pinzas post utilización en la carrera de *Ortodoncia en la Facultad de Ciencias Médicas y Ciencias de la Salud de la Universidad Abierta Interamericana*.

MATERIALES Y METODOS

Para este estudio se incluyeron 60 pacientes entre 16 y 65 años, de ambos sexos.

Criterios de inclusión: armado de brackets superior e inferior con arcos continuos de molar a molar de níquel-titanio.

Criterios de Exclusión: pacientes con brackets de autoligado, con técnica lingual, con enfermedades autoinmunes, enfermedades sistémicas, con manifestaciones en el periodonto, pacientes fumadores, menores de 16 años y con armado de brackets en un solo maxilar.

Los pacientes fueron agrupados de la siguiente manera: Grupo A 30 pacientes Colombianos y Grupo B 30 pacientes Argentinos.

El instrumental a utilizar intrabucalmente fueron alicates de corte distal Hu Friedy previamente embolsados y esterilizados en autoclave para no dañar el filo de corte.

Se cortaron las 4 secciones distales de los arcos en boca. Se realizó toma de la pinza con un hisopo estéril y se llevó a un tubo con medio de Stuart.

Se subdividió cada grupo a su vez en 3 subgrupos, grupo 1 con Yodopovidona 2,5%, grupo 2 con Amonio Cuaternario y grupo 3 con Peróxido de Hidrogeno 95%.

Con un segundo hisopo se frotó la superficie del alicate post colocación en el desinfectante 10 minutos y se llevó a otro tubo. Se sembraron en *Chromagar Candida* y se realizaron las pruebas microbiológicas convencionales. Las especies de levaduras se identificaron de acuerdo al color del desarrollo en el medio cromogénico, y se estudió si hubo presencia de una o más especies que desarrollaron color verde en el medio cromogénico micromorfología en medio de Staib y crecimiento a 45°.

Posteriormente los alicates se secaron, se empaquetaron en bolsas para esterilizar, y se llevaron al autoclave por 30 minutos a 132°C, simultáneamente se colocó el indicador biológico *Attests 3M*. Culminado este proceso se colocó el indicador biológico durante 48 horas en la incubadora *Attest 3M* para autoclave.

RESULTADOS

En los 2 grupos A y B no se encontró desarrollo de microorganismos en los cultivos estudiados, por lo cual los 3 métodos empleados han sido efectivos en eliminar las especies de microorganismos, las cuales se eliminan con desinfectantes de nivel microbiológico bajo e intermedio.

El indicador biológico confirmó la habilidad del proceso de esterilización a través del autoclave de eliminar las esporas microbianas.

DISCUSION

Todos los instrumentos dentales críticos y semi-críticos que sean estables al calor deben ser esterilizados después de cada uso por vapor a presión

(autoclave), calor seco o vapor químico. Antes de la esterilización o desinfección de alto nivel, los instrumentos deben limpiarse de manera que se elimina cualquier residuo. Guantes de alta resistencia se deben usar al manipular instrumentos contaminados. Los instrumentos deben remojar en agua o desinfectante / detergente tan pronto como sea posible después de su uso para prevenir la sequedad de los desechos. Cajas de instrumentos y la limpieza mecánica (por ejemplo, limpiadores ultrasónicos) se pueden usar para reducir la manipulación directa de instrumentos contaminados. Embalaje de instrumentos enjuagados y secados antes de la esterilización los protege de la contaminación después que se retiran del esterilizador y durante el transporte o para su almacenamiento.¹⁷

El ortodoncista de hoy tiene una mayor conciencia sobre la propagación de la infección y el cumplimiento de los procedimientos de control de infecciones. (Los métodos más utilizados de control de la infección en las oficinas de ortodoncia son: vapor autoclave, horno de calor seco, la exposición a agentes gaseosos y desinfección por inmersión con agentes químicos. La esterilización de instrumentos de ortodoncia es un desafío debido a las articulaciones de bisagra y los bordes de corte que son difíciles de limpiar y esterilizar. Sin embargo, diversos estudios han demostrado que la desinfección química sigue siendo el modo preferido de la desinfección entre ortodoncistas^{24,25} debido a las

desventajas encontradas con los otros agentes como la corrosión de las juntas de los alicates y otros instrumentos, y la exposición a largo tiempo de enfriamiento y el factor costo.

CONCLUSION

Es sabido que no todos los microorganismos son eliminados por los métodos mencionados anteriormente, sin embargo la Yodopovidona al 2,5%. El jabón Enzimático, el Glutaraldehido y el Alcohol al 95% han sido efectivos como métodos de desinfección del instrumental en la eliminación de hongos.

El Centro para el Control y la Prevención de Enfermedades (CDC) considera instrumental crítico a bandas, arcos, ligaduras metálicas entre otro y semi críticos: brackets y pinzas ortodoncicas.

La propuesta para la *Carrera de Especialización en Ortodoncia* es que el instrumental ortodóncico debe seguir el mismo procesamiento que cualquier otro instrumento odontológico, descontaminar con un desinfectante de nivel intermedio, lavar, secar, acondicionar y esterilizar.

Se debe considerar a todo paciente como paciente de alto riesgo.

Debemos tener en todo establecimiento de educación, clínico e intrahospitalario un manual o protocolo como guía para el manejo del instrumental de ortodoncia. ■

BIBLIOGRAFÍA

1. Mulck FC. Upgrading Sterilization in the orthodontic practice. American Journal of Orthodontics and Dentofacial Orthopedics. 89: 346-351, 1986.
2. Mbithi JN and et al. Chemical disinfection of hepatitis A virus on environmental surfaces. Appl. Environ. Microbiol. 1990;56:3601-4.
3. Rutala WA, Weber DJ. Disinfection of endoscopes: review of new chemical sterilants used for high-level disinfection. Infect. Control Hosp. Epidemiol. 1999;20:69-76.
4. Russell AD. Bacterial spores and chemical sporicidal agents. Clin. Microbiol. Rev. 1990;3:99-119.



FIG 1. Se rotulan 2 tubos con medio de Stuart y se le asigna un código a cada paciente.



FIG. 2. Se frota el hisopo estéril por toda la mucosa de la boca del paciente.



FIG. 3. Se frota el hisopo por la pinza corte distal post utilización.

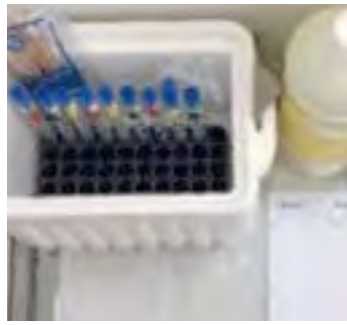

FIG. 4. Líquidos utilizados en el protocolo de desinfección.



FIG. 5. Mesa preparada para tomar muestras.



FIG. 6. Mesa con los 3 recipientes cada uno con el líquido asignado.



FIG.7. Hisopo frotando el alicate post utilización.



FIG. 8. Tubos de ensayo debidamente almacenados y transportados.

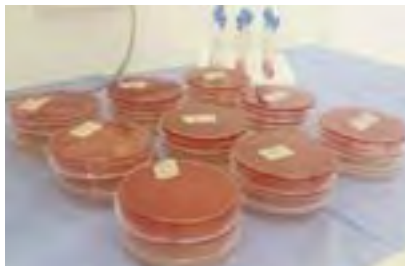

FIG. 9. Siembra en cromagar sangre.

Diferentes alternativas al tratamiento periodontal

Restrepo CM, Calzadilla AP, Hiskin S, Brusca MI, Labate LM

INTRODUCCION

En la actualidad y ante el dilema de mantener o extraer dientes en la planificación de un tratamiento, ya se puede considerar la decisión de valorar el pronóstico individual y general de los dientes para llevar a cabo un tratamiento integral. En muchos casos nos encontramos ante situaciones en las que podemos regenerar defectos periodontales para mejorar el pronóstico y así cambiar el plan de tratamiento.

La enfermedad periodontal provoca la destrucción de los tejidos periodontales, que a la larga supone la posible pérdida de las piezas dentarias. La terapia periodontal busca la restitución de la salud y el confort de los tejidos periodontales, bien sea a través de la reparación de los mismos o bien sea mediante la regeneración del aparato de inserción perdido.

Los procedimientos pueden ser tanto quirúrgicos como no quirúrgicos y ambos dan lugar a la repa-

ración del periodonto mediante la formación de un epitelio largo de unión y una pequeña unión conectiva. (*Canton y cols 1980*).¹

La regeneración, sin embargo consiste en la reconstrucción de una parte perdida o dañada del periodonto para restaurar su arquitectura o función, histológicamente incluye la formación de hueso nuevo, cemento y ligamento periodontal (*Hancock y cols 1989*).¹

Dentro de las técnicas de regeneración podemos destacar el empleo de injertos óseos, sustitutos de hueso, regeneración tisular guiada, etc. Algunos de los procedimientos regenerativos son capaces de obtener regeneración periodontal, sin embargo, conseguir que esta sea verdadera, completa y predecible es aún difícil de lograr (*Trombelli y cols 2002*).¹

Con este fin hemos investigado, obteniendo unos resultados prometedores, gracias al empleo de las proteínas derivadas de la matriz del esmalte, comercialmente denominadas *Emdogain*.

OBJETIVOS

- Observar los cambios que se presentan después de hacer un correcto diagnóstico y terapia periodontal con *Emdogain*.

MATERIALES Y METODOS

Paciente masculino de 49 años con antecedentes de tratamiento de ortodoncia fija superior e inferior, cuando se realizó el presente estudio al paciente se le había retirado toda la aparatología fija, presentó pérdida de inserción ósea en el diente 31, retracción gingival de 4 mm y la profundidad del surco gingival de 4 mm. Se utilizó la radiografía panorámica. Se procedió a realizar la terapia periodontal correspondiente a través de la técnica de colgajo a fin de regenerar el soporte óseo del diente 31 mediante proteínas derivadas de la matriz del esmalte (*Emdogain*). Se llevó a cabo la siguiente secuencia: se le solicitó al paciente la radiografía panorámica y tomografía axial computarizada. Incisión intrasulcular sin descargas. Raspaje y alisado radicular y eliminación del tejido de granulación. Aplicación del ácido ortofosfórico al 37% y posterior lavado. Aplicación del *Emdogain*.

RESULTADOS

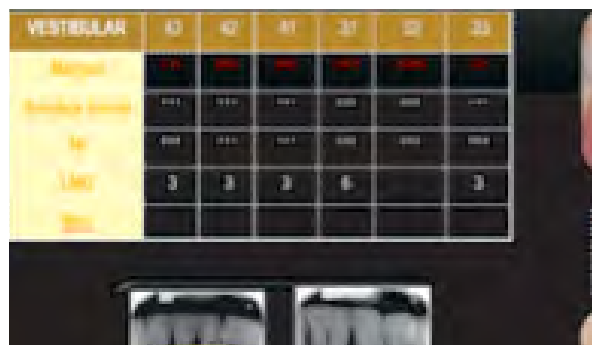

Se observaron cambios significativos a los 30 días posteriores a la cirugía periodontal. A los 90 días se observó una mejoría a nivel de la encía entre diente y diente, se obtuvo 1 mm de hueso alveolar y en la misma proporción disminuyó la retracción gingival a nivel del diente 41. La profundidad del sondaje final fue de 1 mm.

DISCUSION

La regeneración periodontal mediada por la *Matriz Derivada del Esmalte (EMD)* se basa en un concepto diferente. Se cree que *EMD* utilizada en las lesiones periodontales imita el desarrollo del aparato de soporte del diente durante su formación. *EMD* se compone principalmente de proteínas, 90% de las cuales son amelogéninas. Estas proteínas inducen la formación de la inserción periodontal durante la formación de los dientes. El único producto disponible en el mercado con *EMD* se llama *EMDOGAIN®*, que es producido por Biora (*Malmö, Suecia*).

Esta compañía se ha incorporado a la División de productos biológicos Straumann a partir del 1 de abril del 2004. Originalmente, el producto consistía en *EMD* y una solución vehículo de alginato propilenglicol, que tenía que ser mezclado antes de su uso. Con el fin de ahorrar tiempo y simplificar los procedimientos, fue desarrollada una nueva presentación lista para usar cuyo nombre es *EMDOGAIN® gel*.²

EMDOGAIN® es un material derivado de gérmenes dentarios de porcino de seis meses, que podría tener el potencial de estimular las reacciones inmunes en humanos. Sin embargo, *EMD* es bastante similar entre mamíferos y, por consiguiente, menos probabilidad de ser antigénica. Las exposiciones múltiples de *EMD* durante el tratamiento periodontal han demostrado ser seguras para el paciente. Es interesante observar el vehículo de solución (alginato propilenglicol) del *EMD*, el cual tiene importantes efectos antimicrobianos frente a patógenos periodontales.²



El mecanismo de acción de las proteínas del Endogain se efectúa por su estímulo sobre las células madre del periodonto quienes pondrían en marcha el proceso que ocurre durante el desarrollo natural de la raíz dentaria, al ser aplicadas sobre la superficie radicular, estimulando la diferenciación de las células mesenquimales en cementoblastos y formando nuevo cemento, que a su vez inducirá la formación del resto de los tejidos del periodonto. Estudios realizados “*in vitro*” en células provenientes del ligamento periodontal, en cementoblastos y en osteoblastos, han demostrado que estas proteínas son capaces de estimular su capacidad de producir proteínas y la proliferación celular.³

EMD es un factor crucial en la formación del cemento radicular acelular, el cual estimula el desarrollo del ligamento periodontal y del hueso alveolar.⁴

El Grupo Cochrane de Salud Oral encontró que comparando el desbridamiento quirúrgico, el derivado de matriz del esmalte mostró mejorías estadísticamente significativas en el nivel de inserción (1.3 mm) y en la reducción de profundidad de bolsa (1 mm), aunque desde su utilidad clínica estas mejorías pueden ser discutibles. Respecto a su comparación con la RTG no se pudieron encontrar pruebas de diferencias importantes.⁵

En el 2005 mismo grupo encontró *Emdogain* es capaz de mejorar significativamente los niveles de inserción (1,3 mm) y reducción de la profundidad al sondaje (1mm) cuando se compara con la cirugía de colgajo, sin embargo estos resultados pueden no tener un gran impacto clínico, ya que no se ha demostrado que los dientes con más compromiso periodontal podrían ser salvados. No hubo pruebas de diferencias clínicamente importantes entre RTG y *Emdogain*.⁶

Dentro de las propiedades del *Emdogain* están: favorecen la migración, inserción, proliferación y síntesis del ligamento periodontal. Ayuda en el crecimiento, diferenciación y proliferación de cementoblastos y osteoblastos. Estimula los factores de crecimiento.

En el tratamiento de autotransplantes, estudios histológicos han demostrado la eficacia del

Emdogain en la prevención y tratamiento de los fenómenos de anquilosis y reabsorción radicular en regeneración completa y funcional de la inserción periodontal (*Filippi y col. 2001*).¹

En el campo de la endodoncia, *Emdogain* ha probado la capacidad de para inducir dentina reparativa sin efectos adversos, en comparación con hidróxido cálcico (*Nakamura y col. 2002*).¹

En dehiscencias alrededor de implantes la combinación de *Emdogain* y técnicas de regeneración tisular guiadas puede influir de forma positiva en la formación de un mayor porcentaje de hueso (*Casati y col. 2002*).¹

Las ventajas del *Emdogain* son: su mayor simplicidad técnica, su menor morbilidad, ya que reduce las probabilidades de empeorar la situación inicial por exposición de la membrana, y puesto que no requiere segundas cirugías, y su predictibilidad histológica.

En cuanto al costo no supone grandes diferencias entre ambas técnicas, sin embargo existen claras desventajas o limitaciones para su empleo tanto para factores del defecto como para factores del paciente.

En cuanto a los primeros, sabemos que defectos extensos y profundos de una u dos paredes, pueden limitar el uso exclusivo de este material por colapso del colgajo mucoperióstico (*Sculean A y cols. 1999 y 2000*).⁷

En cuanto a los factores del paciente que restan predictibilidad destacamos: Un mal control de placa tanto pre como postoperatorio (*Pontoniario y col. 1999, Bratthall y col. 2001*) ya que puede restar la ganancia de hueso y de mayores niveles de inserción clínica.¹

El tabaco, en fumadores se han obtenido peores resultados (*Heden y col. 2000, Zuchelli y col. 2002*), y el sangrado al sondaje, también se han obtenido peores resultados cuando hay sangrado tras el sondaje (*Heden y col. 2000*).¹

Los aparatos de ortodoncia, por lo general, tienen un efecto negativo en la higiene oral, por lo tanto, una cuidadosa evaluación y motivación se hacen necesarias. Se aconsejan citas de revisión perio-

dontal una vez cada 3 meses, durante el período de tratamiento activo de ortodoncia. Durante el tratamiento de ortodoncia, la evaluación periodontal clínica, incluyendo el sondaje periodontal, se debe realizar cada 6 meses. Si se encuentra una bolsa patológica se requerirá mayor evaluación radiográfica y remisión a un periodoncista. El retiro de la aparatología de ortodoncia se debe considerar para mejorar el resultado periodontal. Después de la resolución de la enfermedad periodontal, se puede reanudar el tratamiento de ortodoncia, no obstante, en los casos de proinclinación excesiva de incisivos, se debe tener atención especial y seguimiento para evitar la enfermedad periodontal recurrente. Asimismo, se recomienda que el intervalo de la activación de las fuerzas ortodóncicas sea mayor que en los pacientes con un periodonto

sano, debido a que la remodelación de los tejidos periodontales tomará más tiempo en los pacientes afectados.

CONCLUSIONES

La regeneración periodontal puede cambiar el pronóstico de los dientes ya que sin este tipo de técnica no podríamos mantener mayor tiempo los dientes en boca.

Quedó demostrado la estabilidad de la ganancia de inserción y profundidad de sondaje.

ENDOGAIN® produce una regeneración en el tejido periodontal y supone una mejora significativa sobre el tratamiento quirúrgico por sí solo, además de una mejora en la parte estética. ■

BIBLIOGRAFÍA

1. Pousa X, Rodríguez C, Pastor F, Rodrigo D. Emdogain: Últimos avances en regeneración periodontal. Avances en Periodoncia e Implantología 2005; 17, 1: 229-233.
2. Guzmán M, Castillo R. Emdogain® en el Tratamiento de Defectos Infraóseos Periodontales. Rev Estomatol Herediana. 2014 Ene-Mar;24(1):48-56.
3. Gestrelius S, Andersson C, Lidström D, Hammarström L, Somerman M. In vitro studies on periodontal ligament cells and enamel matrix derivative. J Clin Periodontol. 1997 Sep;24(9 Pt2):685-92.
4. Cattaneo V, Rota C, et al. Effect of enamel matrix derivative on human periodontal fibroblasts: proliferation, morphology and rootsurface colonization. An in vitro study. J Periodontal Res. 2003 Dec;38(6):568-74.

Para consultar la bibliografía completa ver nuestra página web: www.fundacioncarraro.org

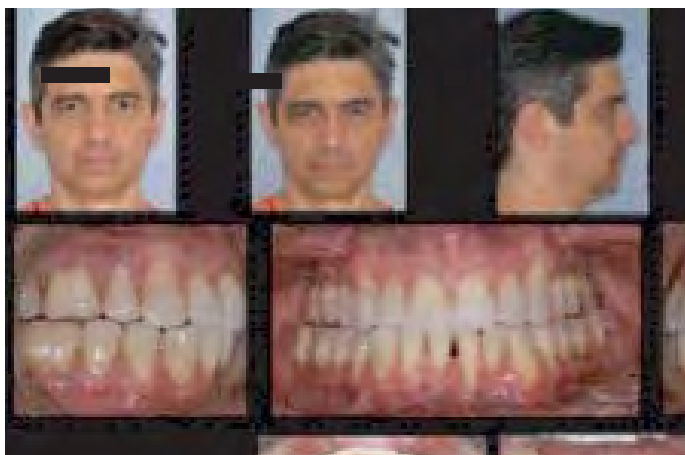

Fig. 1. Fotos Iniciales.

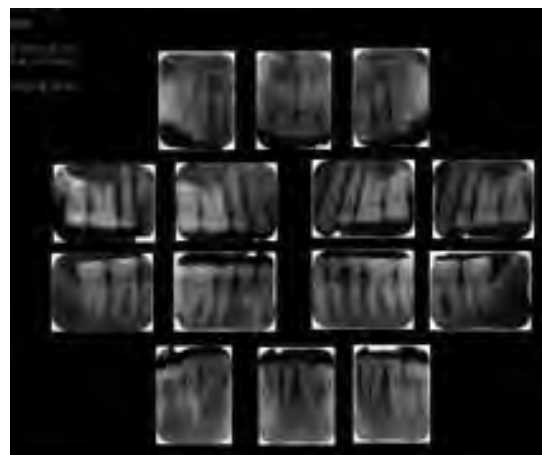


Fig. 2. Juego periapical Inicial.

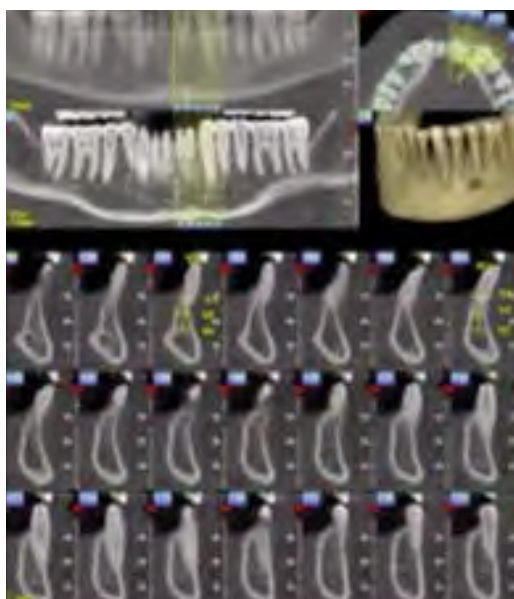


Fig. 3. TAC.

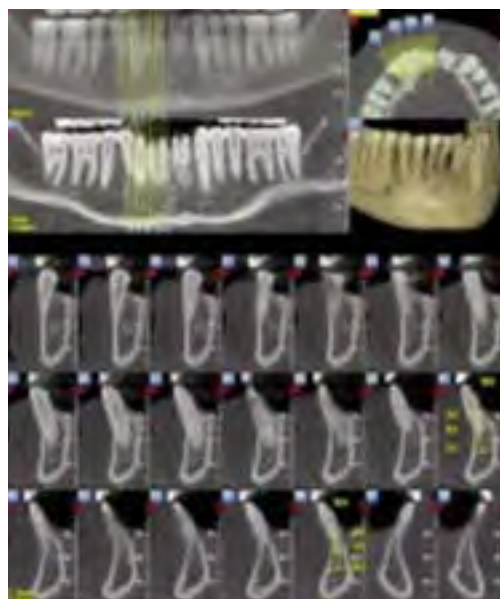


Fig. 4. TAC.

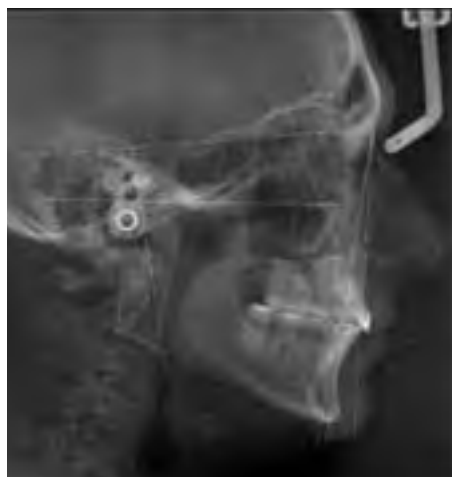

Fig. 5. Radiografía de perfil.

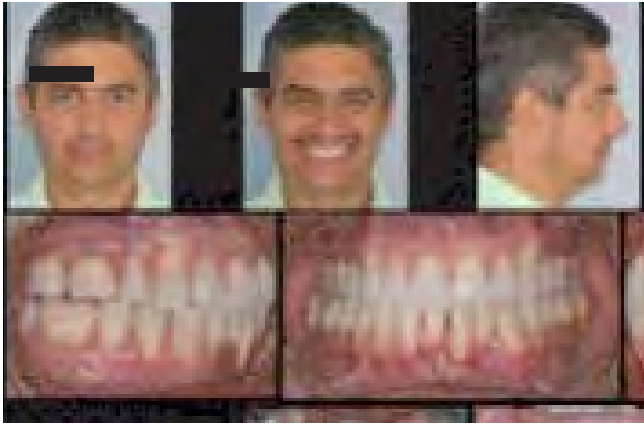

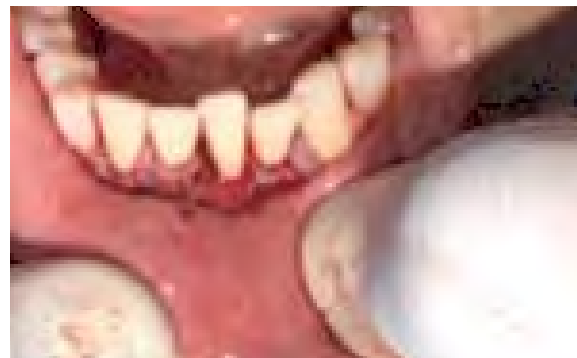
Fig. 6. Fotos intermedias.

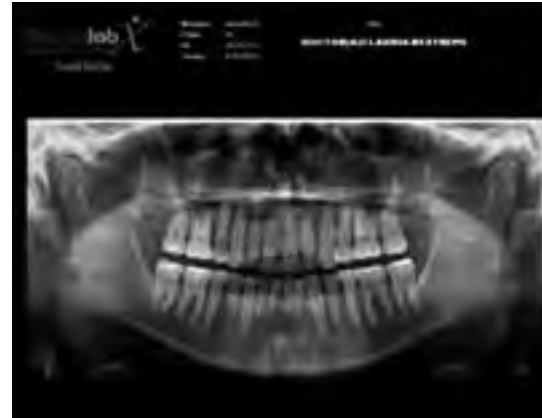

Fig. 7. Radiografía Panorámica.

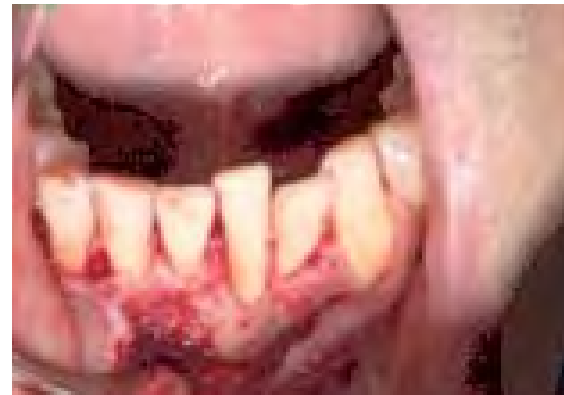
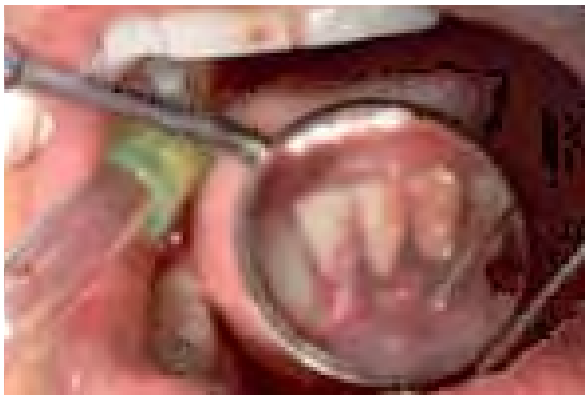
Fig. 8. Fotos de Cirugía Periodontal.



Cepillos interdentales, de la teoría a la práctica. Revisión de literatura e indicaciones clínicas

Natalia Asquino¹, Fabiana Villarnobo²

RESUMEN

Los cepillos interproximales son una herramienta de higiene interdental que tiene variadas indicaciones y múltiples beneficios.

Pacientes con enfermedad periodontal, con papilas que no llenan el espacio interdental, portadores de aparatología ortodóncica, prótesis fija o de implantes entre otros casos, pueden beneficiarse con su utilización.

El presente artículo tiene como objetivo dar una orientación de su uso clínico basado en la evidencia científica disponible. Los resultados apoyan su utilización en combinación con el hilo dental para la prevención y tratamiento de las enfermedades bucales más prevalentes, con un efecto marcado sobre el control del biofilm y la inflamación gingival.

Palabras clave: cepillo interproximal, cepillo interdental, higiene interdental, enfermedades periodontales, caries dental.

ABSTRACT

Interproximal brushes are an interdental hygiene tool with diverse indications that have multiple benefits.

Among other uses, they are indicated in patients with periodontal disease, with papillae that do not fill the interdental space, patients with orthodontic appliances, fixed prosthesis or implant-supported prosthesis.

The aim of this article is provide guidance on their clinical use based on the available evidence. The results support their use in combination with dental floss for preventing and treating the most prevalent oral diseases, with a significant effect on biofilm control and gingival inflammation.

Keywords: interproximal brush, interdental brush, interdental device, interdental hygiene, periodontal diseases, dental caries.

¹ Cátedra de Periodoncia, Facultad de Odontología, Universidad de la República. Uruguay. ORCID: 0000-0002-3381-3732

² Práctica privada exclusiva Ortopedia, Ortodoncia y Orto-perio. ORCID: 0000-0002-0950-346X

INTRODUCCIÓN

El objetivo de este artículo es resaltar la vigencia e importancia del uso de los cepillos interproximales en la prevención y mantenimiento de la salud respecto de la caries dental y las enfermedades gingivo-periodontales mediante la recopilación de la evidencia científica disponible.

MÉTODO

Para esto, fue realizada una búsqueda bibliográfica que abarcó desde 1965 hasta el año 2018 en bases de datos *Pubmed*, *Scielo*, *Medline*, utilizando descriptores como cepillo interproximal, cepillo interdental, higiene interdental, enfermedades periodontales, caries dental, así como información brindada por los fabricantes de los productos.

DESARROLLO

La higiene oral efectiva es un factor crucial para mantener una buena salud oral, la cual está asociada con la salud general y una buena calidad de vida¹. El biofilm oral, también conocido como placa microbiana, es una comunidad bacteriana compleja que se desarrolla naturalmente en la superficie dental², sin embargo, si no se desorganiza, existe un cambio gradual en la flora bacteriana de bacterias Gram-positivas a anaerobias Gram-negativas que han sido asociadas con la Enfermedad Periodontal^{3,4}.

La enfermedad gingival inducida por placa es la etapa inicial y reversible de la Enfermedad Periodontal^{3,4,5}, aunque no todos los sitios con Gingivitis progresan a Periodontitis. Los profesionales de la salud no son capaces de predecir el nivel o la velocidad de la progresión una vez que la enfermedad está instalada^{3,4,6} lo cual hace la prevención y el tratamiento de la Gingivitis necesarios^{3,4}. La desorganización mecánica diaria del biofilm oral, por medio del cepillado dental, sigue siendo el método primario de autocuidado para alcanzar y mantener la salud oral debido a que estudios han demostrado que las bacterias dentro del bio-

film están protegidas de los agentes antimicrobianos administrados oralmente^{7,8,9}.

La prevención primaria de la enfermedad periodontal incluye intervenciones educativas para la misma y sus factores de riesgo relacionados, así como la desorganización de la placa por el paciente y remoción profesional mecánica de biofilm y cálculo. Como tal, la óptima higiene oral requiere una motivación apropiada del paciente, herramientas adecuadas e instrucción de higiene oral profesional¹⁰.

El cepillado dos veces por día con pasta fluorada es hoy en día una parte integral de la rutina de higiene oral de la mayoría de las personas de la sociedad occidental. Sin embargo, estudios clínicos demuestran que la mayoría de los individuos no son capaces de alcanzar un control total de biofilm en cada limpieza¹⁰.

El cepillado por sí solo no alcanza las áreas interproximales de los dientes, resultando en importantes zonas que permanecen sin limpiar.^{6,10,11,12,14}

De acuerdo a las normas ISO 16409, el cepillo interdental o interproximal es un dispositivo de accionamiento manual formado por filamentos que están insertados en una base, previsto para la limpieza de las superficies interdenciales.

La buena higiene interdental requiere de un dispositivo que pueda penetrar entre dientes adyacentes, ya que la Gingivitis usualmente comienza interdentalmente.^{6,10,11,12,14}

El área interdental, al ser expuesta a la inflamación inicial de la papila presenta condiciones locales que permiten el establecimiento y la maduración de la biopelículas orales, que favorecen el desarrollo de la Enfermedad Periodontal¹⁵.

Ya que la Enfermedad Periodontal y la caries dental son más prevalentes interproximalmente, el uso adicional de dispositivos de higiene interdental debe ser altamente recomendado¹⁶.

El hilo dental ha sido usado por muchos años en conjunto con el cepillado para la remoción de placa

dental entre los dientes. Sin embargo, luego del desarrollo de los cepillos interdentes muchas personas los han encontrado como una alternativa de uso más sencillo que el hilo dental, siempre que haya espacio suficiente entre los dientes^{1, 17, 18, 24, 25}.

El cepillo interdental se ha convertido en una herramienta invaluable en el autocuidado de los pacientes periodontales (en los cuales hay una alta prevalencia de pérdida de papila), con implantes dentales, con rehabilitaciones de prótesis fija así como los que se encuentran bajo tratamiento ortodóncico. Su indicación no es sólo en etapas iniciales del tratamiento, sino que también juega un rol en el mantenimiento de la salud oral a largo plazo.

Estudios han demostrado su efectividad en la reducción de placa e inflamación en espacios interproximales y bajo dispositivos de ortodoncia, en comparación con el cepillado y el hilo dental^{18, 19, 20, 21, 22, 23}. Además se ha comprobado que remueve placa hasta 2-2,5 mm del margen gingival²².

Es importante enfatizar, no sólo la importancia de la colaboración del uso de este tipo de implemento, sino su adecuada indicación por parte del profesional tratante.

Existen varias presentaciones de cepillos interproximales. Tanto que el proceso de elección puede ser abrumador para el paciente. Debido a ello, es recomendable, que los profesionales integrantes del equipo de salud bucal, indiquen específicamente cual cepillo es el mejor indicado en cada caso en particular e insista en la importancia de su uso en la cita de mantenimiento como parte de la remotivación de higiene.

En el mercado podemos encontrar cepillos interdentes rectos o angulados, de mango rígido o flexible, con puntas intercambiables o pequeños, punta con forma triangular, cónica, cilíndrica o en forma de diábolo. Un ensayo clínico de grupos cruzados Larsen et al. 2017 compararon la efectividad de cepillos interdentes cónicos y cilíndricos en la remoción de placa interproximal y concluyeron que con respecto a las superficies próximo-linguales, los cepillos cónicos fueron menos efectivos. En el

resto de las superficies (proximal y próximo-vestibular) no hubo diferencias significativas²⁶.

Para algunos pacientes con destreza limitada puede ser conveniente la indicación de un cepillo con mango grueso o la adaptación del mismo. Para aquellos que necesiten limpieza interdental en el sector posterior un cepillo angulado o flexible puede ser la mejor opción.

Con respecto al tamaño, el cepillo debería de entrar de manera ajustada en el espacio interproximal sin requerir fuerza excesiva para su aplicación. Los pacientes pueden requerir varios tamaños para diferentes sitios y aunque esto puede ser confuso y tedioso al principio, no lleva mucho tiempo hasta que su uso se convierte en un hábito saludable y es llevado a cabo fácilmente. Por lo tanto, es muy importante guiar al paciente durante el proceso de selección del cepillo interproximal adecuado.

El mercado internacional ofrece una amplia variedad de marcas con diámetros que van desde 0.4 mm a 2.2 mm GUM®; TePe® ; Interprox® ; Pico Jenner®; etc).

En las figuras 1-3 se encuentran ejemplos de modelos disponibles en el mercado uruguayo. 49 Cepillos interdentes, de la teoría a la práctica. Revisión de literatura e indicaciones clínicas

El tamaño del cepillo elegido debe ser aquel que mantenga contacto con las superficies interproximales de los dientes adyacentes. Es probable que en el transcurso del tratamiento, a medida que los tejidos periodontales reducen su inflamación el paciente deba aumentar el diámetro del cepillo.

Los cepillos interdentes deberían tener un tiempo útil, si son utilizados adecuadamente, de aproximadamente una semana, esto depende de la calidad del cepillo y la técnica utilizada. Una vez que se constate el deterioro de las cerdas o el debilitamiento o torción del alambre, el mismo debe ser descartado y sustituido por uno nuevo.

Los cepillos interdentes deben de ser insertados suavemente para no lesionar los tejidos en el proceso de cepillado y que el mismo pueda ser eficaz por más tiempo. La inserción comienza en el

espacio interdental por vestibular con movimientos circulares hasta que alcance el otro lado lingual o palatino y ahí hacer movimientos horizontales. Siempre se debe enjuagar el cepillo entre un espacio interdental y otro. En áreas posteriores donde los tejidos vestibulares y palatinos/linguales están en diferentes niveles, el mismo se puede curvar sutilmente para que su punta no impacte con el tejido del lado opuesto, resultando en una lesión accidental de los tejidos blandos.

Su uso durante el tratamiento ortodóntico (Fig. 4) trae grandes beneficios ya que los dispositivos de ortodoncia son grandes retenedores de placa. Se aconseja su uso alrededor de los cuatro lados del bracket (Fig. 4) y con especial cuidado bajo tubos bucales (Fig. 5) y hooks (Fig. 6).

Luego de su uso, el cepillo debe de ser lavado por arrastre bajo agua corriente y se debe dejar secar en un espacio limpio.

DISCUSIÓN

Slot *et al.*²⁷ en su revisión sistemática evaluaron la efectividad de los cepillos interproximales en parámetros de inflamación periodontal y concluyeron que el cepillo interdental remueve más placa que el cepillado sólo, o cepillado más hilo o palillos interdentes, la reducción de la profundidad de sondaje fue más marcada con el cepillo interdental, pero no hubo diferencias en los índices de inflamación gingival comparados con el hilo dental.

Hasta la fecha, dos revisiones sistemáticas realizadas por Hennequin-Hoenderdos *et al.* 2017²⁸ y Abouassi *et al.* 2014²⁹ compararon la efectividad de cepillos interdentes y dispositivos de limpieza interdental de goma y concluyeron que no hubo diferencias estadísticamente significativas en la reducción de la inflamación gingival y reducción de índices de placa a nivel interdental.

Una revisión sistemática realizada por Bock

*et al.*³⁰ no encontró diferencias significativas entre el uso de cepillo interdental y cepillo unipenacho en pacientes bajo tratamiento ortodóntico, pero sí en términos de preferencia de uso, ya que los pacientes prefirieron el uso del cepillo interdental.

CONCLUSIONES

El mejor cuidado para cada paciente no se encuentra solamente en el juicio del clínico o en la evidencia científica sino en el arte de combinar las dos mediante la interacción con el paciente para encontrar la mejor opción para cada individuo¹¹.

Actualmente, existe una amplia gama de tratamientos disponibles con el objetivo de restaurar la estética y función perdida a nuestros pacientes. Los resultados alcanzados actualmente en el área de la ortodoncia, implantología y rehabilitación son extraordinarios. Sin embargo, no debe de ser dejada de lado la importancia de la prevención de caries y de enfermedades gingivo periodontales, evitando nuevas enfermedades y recidivas de las enfermedades ya tratadas.

Se debe enfatizar que la mayoría de las enfermedades orales más prevalentes tal como Caries y Enfermedad Periodontal, son eficazmente prevenidas con un programa adecuado que involucra la educación oral y general y un estricto programa de mantenimiento.

La correcta selección y uso de dispositivos de higiene oral es parte de este proceso.

La responsabilidad de educar a las generaciones actuales y futuras sobre la importancia del cuidado oral, y cómo este puede tener repercusiones en la salud general, es del profesional odontológico.

De ser necesaria la aplicación de cualquier tratamiento sofisticado, el mismo debe ser acompañado de un mantenimiento post-tratamiento adecuado. ■

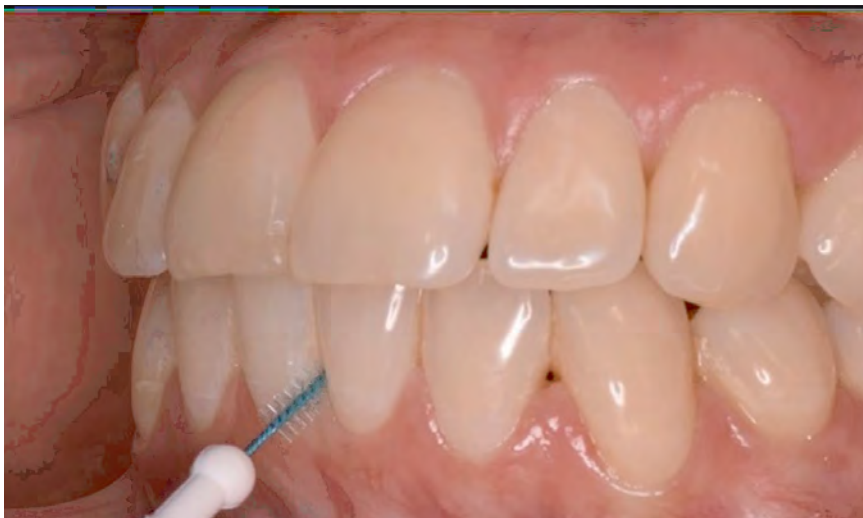

Fig. 1: Uso de cepillo interdental en área anterior.

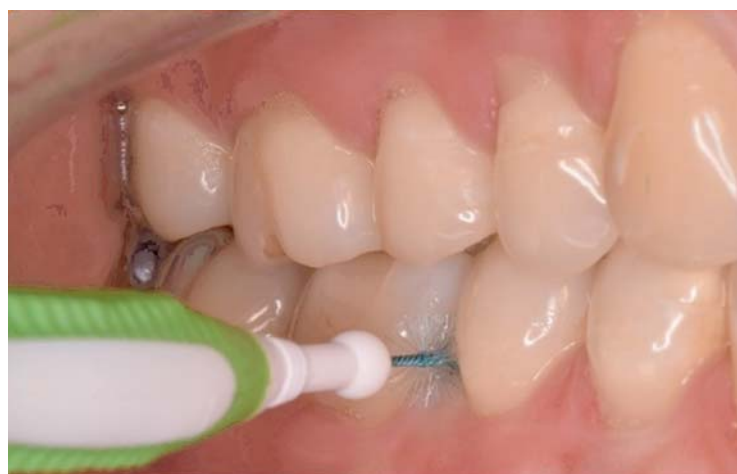

Fig. 2: Uso de cepillo interdental en área posterior

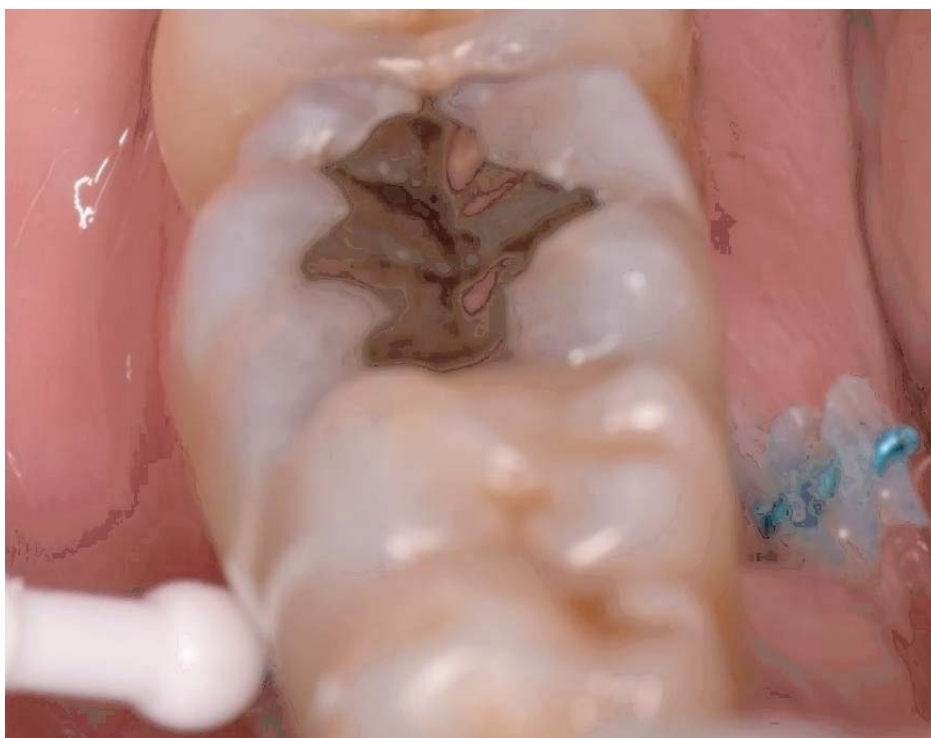

Fig. 3: A -Uso de cepillo interdental en zona inter-radicular inferior (tunelización).

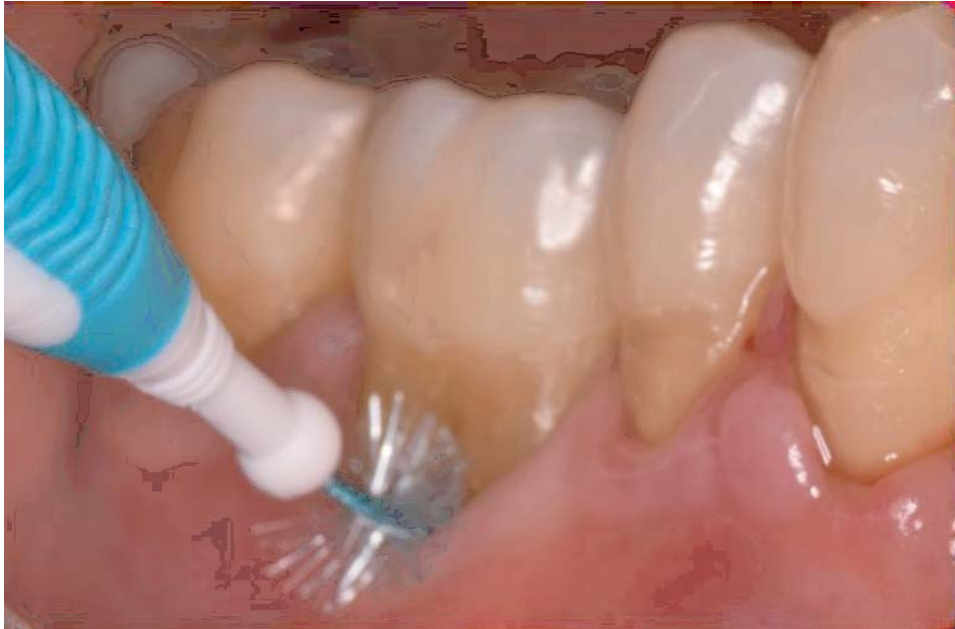

Fig. 3: B- Uso de cepillo interdental en zona inter-radicular de molar inferior, luego de un procedimiento de tunelización para tratamiento de furca grado 2.

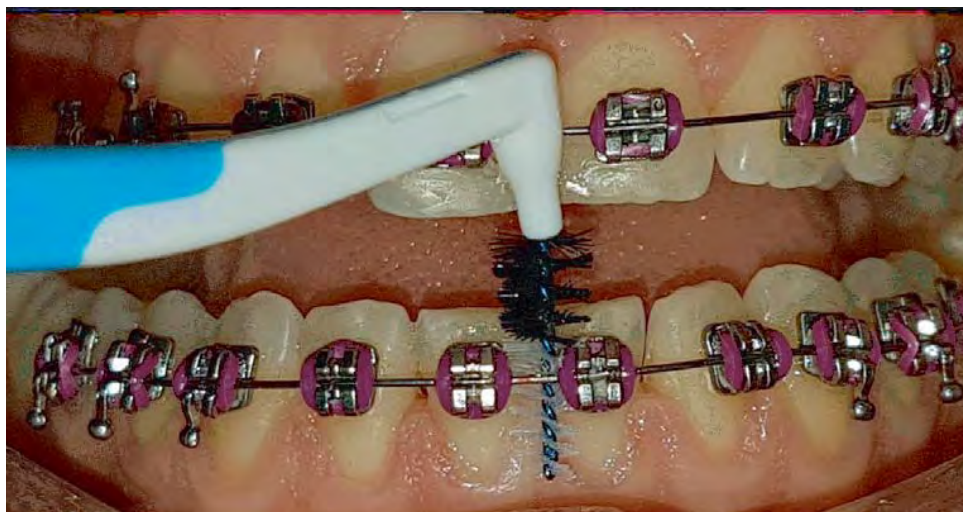


Fig. 4: Uso de cepillo interdental alrededor de brackets.

Fig.5: Uso de cepillo interdental bajo tubo bucal. 51 Cepillos interdentales, de la teoría a la práctica. Revisión de literatura e indicaciones clínicas.

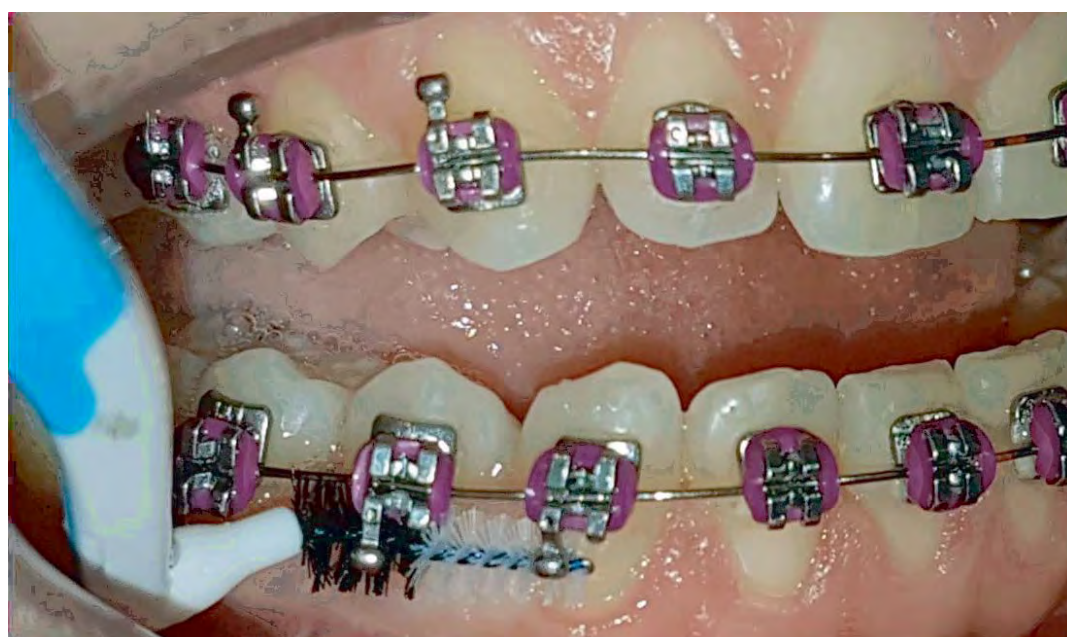
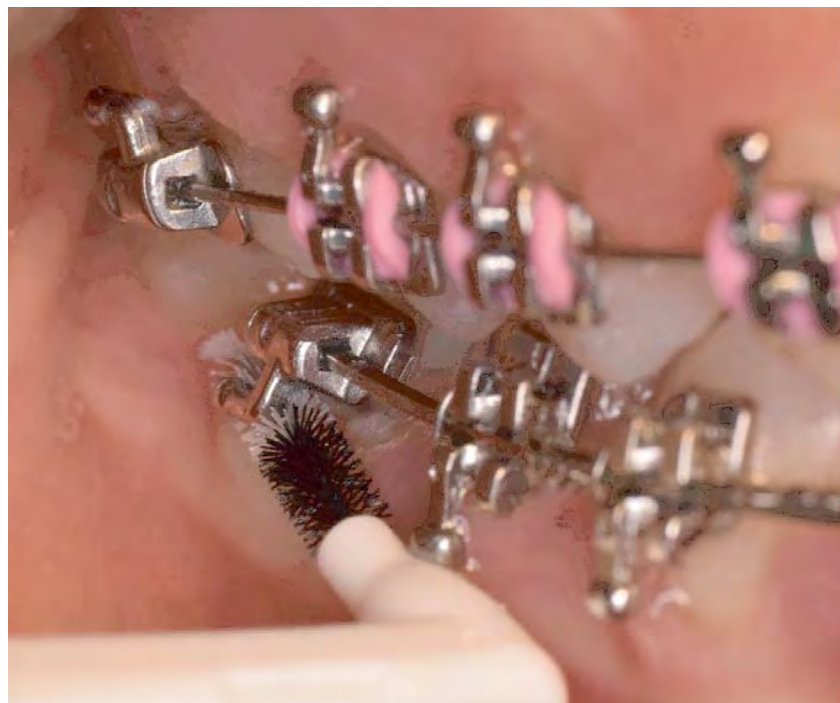

Fig. 6: Uso de cepillo interdental bajo hook.

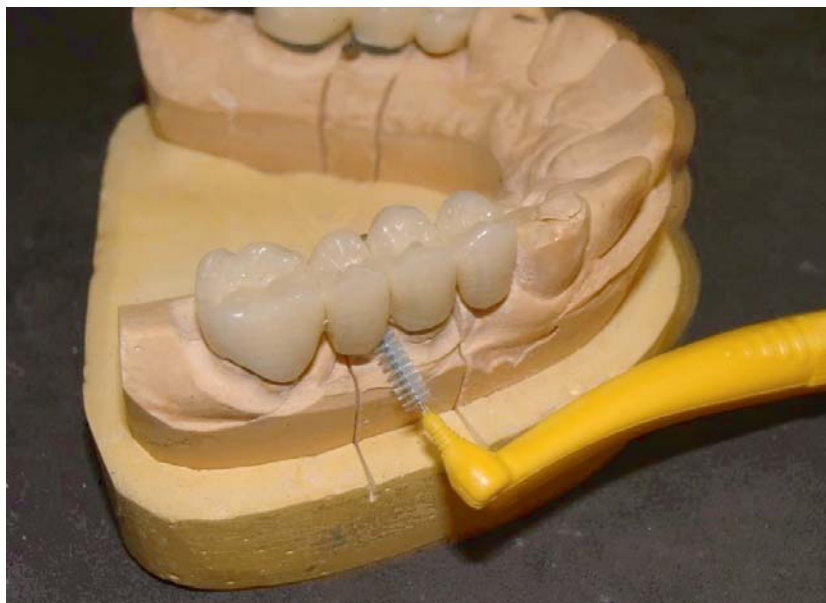

Fig. 7:
Control de pasaje
de cepillo
interdental en
etapas de
laboratorio de
confección de
prótesis fija

BIBLIOGRAFÍA

1. Poklepovic T, Worthington HV, Johnson TM, Sambunjak D, Imai P, Clarkson JE, Tugwell P. Interdental brushing for the prevention and control of periodontal diseases and dental caries in adults. The Cochrane Database Syst Rev. 2013; 18 (12): CD009857. doi: 10.1002/14651858. CD009857.pub2.
2. Marsh PD. Plaque as a biofilm: pharmacological principles of drug delivery and action in the sub- and supragingival environment. Oral Dis. 2003; 9 (Suppl.1): 16–22.
3. Rosen PS. American Academy of Periodontology. Research, science, and therapy committee. Treatment of plaque-induced gingivitis, chronic periodontitis, and clinical conditions. Pediatr Dent. 2008–2009; 30 (7 Suppl): 253–262.
4. Haffajee AD, Socransky SS. Introduction to microbial aspects of periodontal biofilm communities, development, and treatment. Periodontol 2000. 2006; 42:7–12.

Para consultar la bibliografía completa ver nuestra página web: www.fundacioncarraro.org

ELGYDIUM CLINIC

PROGRAMAS PROFESIONALES DE CUIDADO ORAL

HIGIENE DE ALTA PRECISIÓN

Una gama completa de cepillos dentales, interdentales e hilos diseñados con diferentes tamaños y diámetros para optimizar la calidad y la eficacia del cepillado.



Cepillos dentales



Cepillos interdentales Flex



Cepillos interdentales Trio Compact



Dental picks



Hilos dentales

Pierre Fabre
ORAL CARE


Pierre Fabre
Consumer Health Care
UNE DIVISION PIERRE FABRE MÉDICAMENT

PFCHC CL 18 PU 03-A

Prevalencia, etiología y tratamiento de mucositis y periimplantitis.

Una encuesta a periodoncistas en los Estados Unidos

Evangelos Papathanasiou*; Matthew Finkelman†; James Hanley*; and Andreas O. Parashis*‡

Antecedentes: Actualmente, la información disponible sobre la exacta prevalencia y protocolo terapéutico estándar de las enfermedades periimplantarias es insuficiente. El objetivo de esta encuesta fue investigar la prevalencia percibida, etiología y manejo de las mucositis periimplantaria y periimplantitis por los periodoncistas en los Estados Unidos.

Métodos: Una encuesta de veintidós preguntas fue desarrollada. Periodoncistas actualmente practicantes en los Estados Unidos fueron contactados por un e-mail que contenía un link con acceso a la encuesta.

Resultados: Doscientos ochenta periodoncistas (79,3% hombres; 62,9% con más de 10 años de práctica, 75,7 en práctica privada completaron la encuesta). La mayoría (96,1%) de los participantes estaban colocando implantes (58,3% por más de 10 años y 32,4% más de 150 implantes /año). La mayoría reportaban que la prevalencia de la mucositis periimplantaria y la periimplantitis era de hasta un 25% pero es más alta en la población general de E.E.U.U. Y que hasta 10% de los implantes deben de ser removidos debido a periimplantitis. Hubo un acuerdo con respec-

to a los factores etiológicos que contribuían a esto: **1)** placa; **2)** hábito de fumar; **3)** carga incorrecta; **4)** higiene oral; **5)** uso de gel antimicrobia-no/enjuague; **6)** desbridamiento no quirúrgico; **7)** uso de antibióticos sistémicos y **8)** cuidado de mantenimiento cada 3 meses para el tratamiento de periimplantitis. Heterogeneidad significativa fue registrada en relación a los instrumentos utilizados para el desbridamiento, uso y tipos de tratamiento quirúrgico y materiales usados para regeneración. Sólo 5,1% creían que ese tratamiento es muy efectivo.

Conclusiones: Esta encuesta indica que las enfermedades periimplantarias son un problema frecuentemente encontrado en las prácticas privadas y que la ausencia de un protocolo terapéutico estándar resulta en el uso empírico de modalidad es terapéuticas y un resultado moderadamente efectivo. ■

J Periodontol 2016;87:493-501.

Palabras Clave: *Diagnóstico; etiología; periimplantitis; prevalencia; encuestas y cuestionarios; terapéutica.*

Los pacientes también son clientes

Dr. Juan B. Sanmartín Jr.

RESUMEN

El propósito de este artículo es señalar que los pacientes también son clientes y que en realidad las decisiones las toman basadas en factores emocionales y no en los fríos y lógicos datos provenientes de los diagnósticos que hacen los Odontólogos. Cosas como el trato, servicio excepcional al paciente-cliente, conseguirán más la aceptación de tratamiento, que la pericia clínica.

Palabras Claves: *servicio excepcional al cliente, atención al cliente, satisfacción al paciente-cliente.*

ABSTRACT

The purpose of this article is to point out that patients are clients also, and that in reality they take their decisions based on emotional factors and not on the cold and logical facts resulting from the diagnosis made by Dentists. Things such as exceptional service, patient-customer service will achieve more treatment acceptance than the clinical skills.

Key Words: *Customer Service, Patient-Customer satisfaction.*

INTRODUCCIÓN

Para el odontólogo de hoy, es difícil aceptar el hecho de que los pacientes reaccionan más como clientes que como pacientes. Y es que las personas compran por satisfacción emocional y mientras más inmediata la gratificación, más rápido comprarán.

Es necesario comprender que los pacientes-clientes compran emocionalmente, pero con un poco de justificación lógica para no lucir como tontos ante otras personas y ellos mismos; además está demostrado que

los pacientes-clientes no compran los servicios dentales en un estado mental lógico, el cual requiere pensamiento, por lo que las decisiones lógicas son lentas e indecisas, mientras que las decisiones emocionales son rápidas y decisivas.¹

EL FACTOR FEMENINO

Estudios realizados han demostrado que las mujeres están haciendo a los hombres obsoletos en el arte de las ventas, debido a que los hombres venden con

Profesor Titular de Administración de la Práctica Dental, Escuela de Odontología, Universidad Latina de Panamá.
Ha dictado cursos de Administración de Consultorio y Mercadeo Dental en Ecuador, Brasil, Argentina, Honduras, Colombia, El Salvador, Nicaragua, Panamá.
Ha dictado conferencias sobre Administración en Costa Rica, Nicaragua, Perú, Brasil, Panamá, Estados Unidos, República Dominicana.
Dirección electrónica: jbs2513@hotmail.com

lógica y poder, a nivel de productos o servicios, mientras que las mujeres venden a nivel de las personas, a través de relaciones, emociones y motivos.

Las mujeres ocupan ya más de un 60% de las posiciones en ventas y con el tiempo este porcentaje será más grande. Es esencial tener entrenada y capacitada a la Secretaria y Asistente Dental, para que sean ellas las que cierran la venta de los servicios dentales. Hay que reconocer que los pacientes-clientes tienen más contacto con el “staff” que con el propio Odontólogo(a).²

¿EL TRATAMIENTO DENTAL ES COMPRADO O VENDIDO?

Un tratamiento para “dolor de muela” es comprado, pero un Blanqueamiento Dental es “vendido”. El secreto está en hacer que los pacientes-clientes quieran comprar nuestros servicios. Si logramos esto, no necesitaremos vendedores, que sería lo ideal; para ello es necesario que nos concentremos en descubrir qué es lo que nuestros pacientes quieren y hacer que ellos lo necesiten y lo compren.

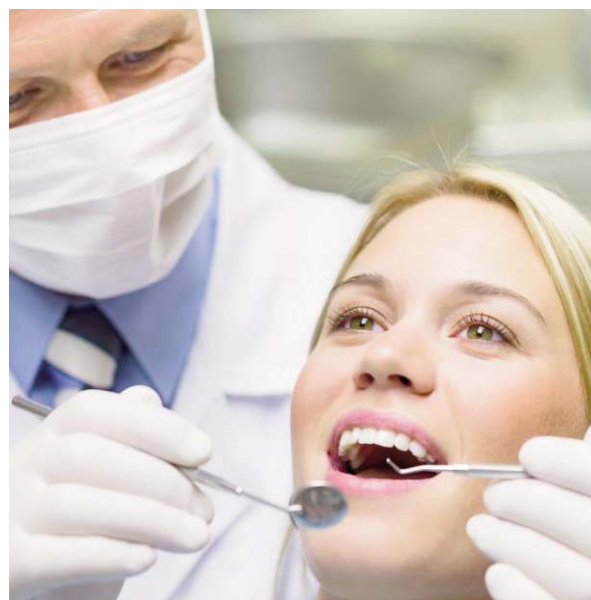Esto es sustentado por el nuevo Paradigma de la Odontología, el cual consiste en que hoy día la Odontología que hacemos es electiva u opcional.^{3,4}

LOS PACIENTES-CLIENTES

Años atrás, a ningún discípulo de Hipócrates o Santa Apolonia se le hubiera ocurrido utilizar herramientas del “Marketing” para atraer o fidelizar pacientes. Tampoco a ningún paciente se le hubiera ocurrido cuestionar la forma en que había sido atendido, o los honorarios del Doctor. En esa época bastaba obtener el diploma, instalar un consultorio, poner un letrero en la puerta que decía Dentista o Clínica Dental, para iniciarse en el ejercicio de la Odontología.

La mala atención, incomodidad, largas esperas, procedimientos no explicados, quejas no solucionadas, apatía, desconocer los riesgos del tratamiento, no saber los honorarios antes de iniciar el tratamiento, no escuchar a los pacientes, y otros vicios comunes en la atención odontológica, ya no son tolerados por pacientes cada vez más exigentes que, ante algún problema, optan por cambiar de profesional.^{5,6}

Ante esta realidad, son cada vez más los Profesionales que ya utilizan las herramientas (oportunidades) que el “marketing” les brinda y muchos más los que quieren familiarizarse con los conceptos y empezar a adoptarlos.^{7,8}



SERVICIO AL PACIENTE-CLIENTE

En el siglo XXI ciertos factores que hacen la diferencia en el éxito de una Práctica Odontológica, serán más relevantes e importantes que nunca antes. El principal factor que significará o marcará la diferencia en la práctica de este siglo será el Servicio o Atención al Paciente-Cliente. ¡A pesar de todos los cambios que diariamente se dan en Odontología, la naturaleza del cliente o consumidor no ha cambiado!⁸

Los Pacientes-Clientes elegirán Clínicas donde sean tratados bien. Existe un viejo axioma que dice que todas las personas desean sentirse especiales, importantes, valoradas y respetadas. Esto es propio de la naturaleza humana y es una necesidad muy profunda del ser humano.

Las empresas que han logrado convertir esto en una realidad para sus clientes, tienden a ser altamente exitosas. A pesar de la existencia de los grandes almacenes por departamento, las tiendas medianas y las boutiques siguen floreciendo. Las personas (clientes) se sienten más cómodas gastando su dinero cuando hay una relación personal con el dueño de la empresa. Los almacenes venden mercadería o productos y las Clínicas Dentales proveen servicios.⁹

LOS SERVICIOS REQUIEREN RELACIONES

La Odontología no es un negocio de dientes, es un negocio (bajo la óptica empresarial) de personas, de relaciones. La meta debe ser impresionar extraordinariamente a cada Paciente-Cliente que entra a la

Clínica cada día, siempre y sin excepción. La atención o servicio al Paciente-Cliente, es acerca de hacer que cada Paciente-Cliente se sienta especial. *¿Qué puede hacer usted para hacerlos sentir mejor cuando ellos salen de la Clínica que cuando entran? A menos que estén experimentando dolor, ciertamente no será el tratamiento clínico; será el nivel de la calidad del servicio.*¹⁰

SECRETOS OCULTOS DE LAS VENTAS

Las aceptaciones de tratamiento se realizan en los primeros cinco minutos durante la presentación de caso.

Todo honorario es muy alto hasta que el Paciente-Cliente no esté emocionalmente involucrado.

Si el paciente no gusta de usted, no le escuchará y no le comprará.

Mientras menos hable y más haga a su Paciente-Cliente participar, más servicios venderá.

Véndase usted mismo, venda relaciones amistosas duraderas y no productos o servicios.

Mientras más vendedor parezca, menos venderá. Los pacientes-clientes compran más a amigos que a vendedores.

Cuando un paciente-cliente llama a la Clínica o acude a la consulta, ya la decisión de comprar está tomada.

*El trato indiferente o apatía del personal que contesta el teléfono o que atiende al paciente-cliente puede deshacer la intención de compra del servicio.*¹¹

CONCLUSIONES

El servicio al Paciente-Cliente es indispensable para el éxito a corto y largo plazo. El mundo seguirá cambiando, pero el servicio al cliente nunca estará fuera de estilo. Esto se vuelve más importante año tras año, en la medida que los Pacientes-Clientes esperan más y mejor tratamiento.

Mantener a los Pacientes-Clientes contentos es la mejor defensa contra la competencia. Las Clínicas que mantienen felices a sus pacientes son virtualmente invencibles debido a que:

1. *Los pacientes son más leales.*
2. *Aceptan tratamiento dental con más frecuencia.*
3. *Están dispuestos a pagar más por los servicios de la Clínica.*
4. *Los pacientes se mantienen fieles a la Clínica aún en tiempos difíciles, dándole tiempo a la Clínica para adaptarse al cambio.*

La diferencia abrumadora entre ganadores y los otros no está en lo “que hacen”, más bien en “como lo hacen”. Prácticamente no existen diferencias entre las clínicas exitosas y la contraparte en términos de servicios ofrecidos, calidad del personal o aún en las destrezas clínicas del doctor.

La diferencia crítica es el énfasis en satisfacción del paciente-cliente, ya que esto afecta las ganancias. Los Odontólogos exitosos nunca olvidan que:

Deben mantener felices a sus pacientes-clientes.

Deben operar una empresa que produzca rentabilidad.

El éxito está en la habilidad de tomar un enfoque holístico, integrado de la Clínica, con un balance entre estos dos requisitos, algunas veces conflictivos, sin perjudicar la relación con los pacientes-clientes y sin afectar la ganancia. La meta debe ser brindar 100% servicio excepcional al Paciente-Cliente.² ■

BIBLIOGRAFÍA

1. Baker, SK.: “Stop and consider Patient Satisfaction”, Dent. Econ, 1996, 86 (12): p. 28-32.
2. Levin, R.: “The Customer Service Difference”, Dent. Econ., Vol. 90 (3), 2000: p. 28.
3. Sanmartín, JB.: “Liderazgo Empresarial: No le tema a la Competencia, Témale a la Incompetencia”, Rev. Salud Bucal, CORA; No. 84, 1999: p. 36-38.
4. Sanmartín, JB.: “Impúlsese al Éxito Profesional”, Rev. Dentista Empresario, Vol. 2, 2002: p. 6-9.

Para consultar la bibliografía completa ver nuestra página web: www.fundacioncarraro.org

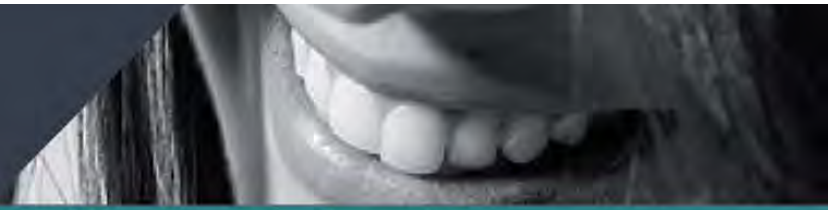VII Congreso Mundial



10-13 de septiembre

AIOI 2020

Rosario- Argentina



GOLD®



- Facilidad quirúrgica y protética
- Promueve la neoformación ósea cortical por estimulación ósea.

Tapas cicatrización GOLD®



Pilares implante GOLD®



Ball attached GOLD®



MSJR®



- 100% Predecible.
- Utilizable en todo tipo de hueso.
- Llega donde otros no llegan.
- Preserva el hueso con protocolo bioecológico.
- Facilidad quirúrgica, protética y estética en un sólo paso.
- Titanio Grado 5 superficie bioactiva.
- Prótesis fijas y removibles.

Casquillo implante MSJR®



Rótula implante MSJR®



Cápsula de cicatrización rotacional MSJR®



Calcinable MSJR®



AVG®



- El implante bifásico de menor diámetro en el mundo.
- Altura gingival variable, con gran armonización estética.
- Preserva el hueso con Protocolo Bioecológico®.
- 100% Predecible.
- Prótesis fijas y removibles.
- Titanio grado 5 superficie bioactiva.

Casquillo implante AVG®



Nuevo Kit Quirúrgico Protético

C2 BIO®



- Conexión interna hexagonal + cono morse.
- Perfil de rosca variable.
- Cuello microfresado.
- Alta estabilidad primaria.
- Apto para carga inmediata y temprana.
- Superficie tratada (BIOCAP).
- Cuchillas de corte en la punta.

H6 BIO®



- Conexión interna hexagonal + cono morse.
- Perfil de rosca variable.
- Cuello microfresado.
- Alta estabilidad primaria.
- Apto para carga inmediata y temprana.
- Provisto de pilar multifunción.
- Superficie tratada (BIOCAP).
- Cuchillas de corte en la punta.